

UNIVERSIDAD LATINOAMERICANA DE CIENCIA Y TECNOLOGÍA

ULACIT

Escuela de Odontología

***Análisis comparativo de la eficacia de las técnicas radiológicas tradicionales versus la técnica "Técnica nueva" (TT), utilizadas en la cirugía de terceros molares en pacientes del Banco Nacional de Costa Rica durante el año 2003.***

Ana Abarca Lizano

980154

Tutor: Dr. Jorge Cubero Malavassi

Asesor Metodológico: Ana Teresa Garita.

Proyecto de graduación para optar por el grado de licenciatura en Odontología

San José, Costa Rica

Octubre 2003

## Introducción

La evolución patológica de los terceros molares retenidos, su incidencia en la Salud Buco-dental y su profunda penetración social significa un tema de enorme trascendencia, antigua controversia y paradójicamente de candente actualidad.

La evolución genética en los seres vivos y específicamente en los seres humanos, marca una enorme diferencia de adaptación entre el tejido óseo y el dentario, debido a los cambios de tipo alimenticios como lo que es el tipo de dieta, nos podemos basar en que al transcurrir los años, el hombre ha ido cambiando su alimentación conforme pasan los años y avanza la tecnología; desde la prehistoria en que el “cavernario” se alimentaba de su “caza”, como lo eran los alimentos de clase dura como las proteínas( carne y sus huesos) y elementos granos, hasta una dieta más blanda en nuestros tiempos en la que los maxilares no ocupan mayor fuerza para triturar los alimentos.

Los cambios sociales se refieren casi similarmente a lo anteriormente dicho, al avanzar los siglos se han ido conformando lo que son las clases sociales, de ahí que la alimentación se clasifica y se hace diferente en cada nivel; por lo que la discrepancia óseo-dentaria se encauza a una desaparición genética de los terceros molares. Lo cual origina en nuestros días una patología flórida y de amplia repercusión que se contempla como un auténtico problema de Salud Pública.

La remoción quirúrgica de estas piezas dentarias es la solución a los cambios morfológicos en individuos por la evolución a la que se ha

sometido ya que se reducirán a futuro inconvenientes ya sea como la reducción de maxilares, problemas de oclusión y anomalías patológicas.

Muchos aspectos se deben tomar en cuenta al realizar el procedimiento de eliminación dental y en el cual la exploración radiográfica es de vital importancia, para obtener el éxito en el tratamiento.

En esta investigación se compara el procedimiento quirúrgico de terceras molares, guiada por diversas técnicas radiológicas, las convencionales como lo son la extraoral (panorámica), y las intraoral (paralela), con la técnica "Técnica Nueva" sometida a análisis en este proyecto para validar la afirmación del autor Howe, G.L., del libro Cirugía Bucal del año 1997, que afirma "*que para cirugías de tercera molares debe utilizarse la técnica paralela convencional con su técnica de diagnóstico de imagen, con la diferencia de colocar el cono de rayos X hacia el límite amelo-cementario mesial de la tercer molar y no hacia las cúspides distales de la segunda molar como se acostumbra*"; lo cual nos ayudará en la observación de la pieza anatómicamente ,ya que obtendremos una mejor interpretación de la imagen evitando así complicaciones como lo son las fracturas por dislaceraciones de raíces, posición, nivel de hueso, profundidad, piezas vecinas, etc.

Estas técnicas radiológicas serán aplicadas y registradas tomando un número determinado de pacientes, para así entonces poder llevar a cabo un diagnóstico y un preciso pronóstico quirúrgico en el manejo de la exodoncia de los terceros molares, tomando en cuenta la variable étnica, edad y sexo, de pacientes del Banco Nacional de Costa Rica durante el periodo de enero a abril del 2003.

En este documento se presentan los objetivos, aspectos metodológicos y los resultados obtenidos en la investigación realizada los cuales se espera sean de gran utilidad para el mejoramiento en la aplicación de las técnicas radiológicas.

## **Capítulo I**

### **1.1 Antecedentes del problema**

Se entiende por evolución como una teoría en la cual las formas vivientes han descendido de otras formas previas con modificaciones simples o de una única célula. (1)

Según la teoría de la evolución, el ser humano pertenece a la orden de los primates, hace 70 millones de años presentaba 36 dientes y fue llamado "Purgatorius". Luego el Driupitesinus hace 20 millones de años atrás presentaba molares pequeños y caninos grandes y agudos, cambio en el clima y la alimentación hace que los Ramapitesinus hace 15 millones de años modifiquen estos dientes por molares más grandes y caninos más pequeños y es considerada esta dentadura como la más parecida a la dentadura del hombre actual. Luego surgió el HomoSapiens cuya dieta fue la que los diferenció de los cambios de sus dientes. Por último el HomoSapiens- Sapiens presentó el aparato masticatorio más semejante al hombre moderno en la que la agenesia de las cordales e incisivos laterales era más frecuente.

El descubrimiento de los rayos x el día 8 de noviembre de 1895, protagonizado por el profesor W.C. Roentgen, marcó uno de los acontecimientos de mayor trascendencia en el avance exponencial que la medicina ha sufrido durante el último siglo, procurando al clínico un método que facilita, o en muchos casos confirma, el diagnóstico de la enfermedad.

La propagación del descubrimiento a pesar de los escasos medios de difusión existentes en la época, puede considerarse como

espectacular, sobre todo si se tiene en cuenta que a los pocos días de su comunicación oficial el 28 de diciembre de 1895 ya se realizaban radiografías en diferentes puntos de la tierra.

Se atribuye a Otto Walkhoff la realización de la primera radiografía maxilar, utilizando una proyección extraoral.

Sin embargo, el primero en efectuar una proyección intraoral en un paciente fue Edmund Kells, al que se considera el padre de la radiología odontológica por sus rápidas y plurales aportaciones.

Las técnicas radiográficas intraorales en la que se encuentra la técnica Periapical, fueron descritas en el año 1904 por Weston A. Price y se basa en el principio de la isometría, que señala las normas que se deben cumplir para que un objeto y su imagen tengan la misma medida. En su contra se puede señalar la deformación geométrica que se produce del objeto radiografiado.

Las técnicas radiográficas extraorales especiales en las que tenemos la panorámica, son obra de Yrjo V. Paatreo de Helsinki el cual en 1949 publicó el resultado de sus investigaciones, llamando a este método pantomografía (contracción de las palabras panorámica y tomografía).

Ante la incertidumbre de los parientes de los mitos, y las creencias que en torno a su función se han forjado, la posibilidad de predecir la erupción en posición adecuada del tercer molar mandibular ha sido una preocupación constante de los odontólogos.

Entre el 9% y 20 % de las personas tienen ausencia congénita del tercer molar. Esta es más frecuente en hombres que en mujeres. Es el diente que presenta el más alto porcentaje de retención.

En (1934) Bowdler Henry describió una operación para enuclear los gérmenes de los terceros molares en una edad temprana, cuando todavía están superficiales, junto con la utilización de un complicado sistema de mediciones obtenidas a partir de radiografías diseñadas para decidir si en la operación está indicada la enucleación de los gérmenes dentales, que es rápida, simple atraumática si se hace antes de que se unan las cúspides calcificadas, esta teoría no ha sido aceptada porque muchos colegas tienen reservas en cuanto a comprometer al paciente a perder estas piezas durante la etapa de dentición mixta temprana, cuando todavía falta una cantidad razonable de crecimiento y existe el riesgo de perder, por caries u otras razones, otros dientes en el mismo cuadrante.

Henry y Morant ( 1936) citados por Kaplant (1975), sugieren que la retención del tercer molar puede predecirse determinando el índice del molar, que viene expresado por el ancho mesio-distal del tercer molar y el porcentaje de espacio entre el borde anterior de la rama ascendente y el Segundo molar.

Hellman: 9.5%, Bjork: 25%, Ricketts: 50%, Richardson: 35%.

Estos autores hacen referencia al estudio de la erupción del tercer molar mandibular así encontramos que: Hellman (1938), Bjork(1956) y Broadbent(1943) citados por Olmos y Beltran mencionan que la retención de los terceros molares mandibulares está relacionada a un crecimiento insuficiente de la mandíbula.

Bjork (1956) midió en las radiografías cefalométricas, la distancia del borde anterior de la rama ascendente a la superficie distal del segundo molar; sugiriendo que la probabilidad de retención disminuye al aumentar esta distancia.

Además Tulley (1959), comenta que las piezas como terceros molares se extraerán para minimizar el deterioro del alineamiento del incisivo en la línea media en el periodo post-adolescente.

Según Kruger. G. todos los dientes que no asumen su posición correcta en el arco dentario deben ser considerados para su extracción. (2)

Según Brabant 1967 en un estudio deduce que al reducirse el tamaño de la mandíbula disminuye el número de dientes en la especie humana; pero actualmente hay de 5-7% de los individuos que no poseen los terceros molares y posiblemente dentro de 2000 años la especie humana ya no los presente.(3)

En (1969) Bowdler Henry describió un método para retirar estos molares durante la etapa más tardía del desarrollo, cuando termina la formación de la corona. Durante esta fase hay más posibilidades de valorar en forma correcta el potencial de que haya retención.

Richardson (1974) reportó que los valores pequeños en los ángulos iniciales de la inclinación mesial favorecen la erupción, menciona que la mayoría de los terceros molares retenidos han tenido poco enderezamiento y que sus grados de inclinación están aumentados.

Ricketts (1976) midió la distancia existente entre la superficie distal del segundo molar sobre el plano oclusal en cefalometrías laterales, indicando que una distancia de 30 mm, es suficiente para la erupción del tercer molar y una distancia de 20 mm, o menos es insuficiente, indicando un error de 2.8 mm mencionando que la predicción puede ser realizada desde los 8 o 9 años de edad.



Olive y Basford (1981) en una radiografía cefalométrica lateral, trazan el plano oclusal y dos perpendiculares al mismo tangentes a la cara distal del Segundo molar y al borde externo de la rama ascendente, y se mide el ancho mesio-distal del tercer molar; si éste es igual o menor al espacio disponible, las posibilidades de erupción serán buenas, en caso contrario habrán posibilidades de retención.

El grado de afección de la inclusión de los terceros molares, afecta a un 65% de hombres mayores de 20 años de edad y las 2\3 partes de ellos acuden a una clínica solo para la exodoncia. (Gay Escoda 1995).

En 1995, varias marcas han presentado comercialmente sus aparatos digitales de radiografía panorámica como de sensor periapical, que se basan en la mayoría de los casos en la captación de la radiación no absorbida por el objeto, por medio de receptores, formándose una imagen digital susceptible de ser tratada de diferentes formas y almacenada mediante un sistema de memoria.

En Enero del 2003 se realizó un estudio en varios hospitales de los Estados Unidos, en la que 9 odontólogos compararon el diagnóstico obtenido de la radiografía panorámica con los hallazgos en la cirugía del tercer molar; por lo que se concluyó que la radiografía panorámica demostró pobres niveles de concordancia entre la interpretación radiológica y hallazgos quirúrgicos cuando el número de raíces fue determinado y también cuando las raíces eran fusionadas o separadas. (4)

Por otro lado para la observación de las curvaturas de las raíces fue de 29% y 94% .

En la determinación de una íntima relación entre el nervio dental inferior y las raíces fue de 66% y 74% respectivamente.

Por lo que se concluyó que usando la panorámica para la evaluación de una cordal antes de la cirugía da una pobre precisión en el diagnóstico de formas y estructuras anatómicas.

Actualmente, es indispensable el uso de una adecuada radiografía para la visualización de la pieza por extraer.

Al desarrollarse un plan de extracción de estos dientes, se logrará un mínimo de traumatismo al tejido blando adyacente, al hueso de sostén y que el procedimiento quirúrgico sea tan corto como sea posible.

Un diente que no ha erupcionado durante 50 años está a veces anquilosado, tiene una membrana periodontal atrofiada que lo separa del hueso y está encajonado un hueso no elástico altamente mineralizado.

La investigación actual tendrá como enfoque la técnica radiológica en la extracción quirúrgica de terceros molares en donde se tomará en cuenta la edad del paciente, debido a que es mejor la extracción de estas piezas cuando el paciente es joven y posee un tipo de hueso "inmaduro", que hacerla en pacientes de mayor edad por lo que el procedimiento tendrá mayor dificultad, ya que la pieza puede estar anquilosada.

## 1.2 Planteamiento del Problema

El surgimiento de la radiología como medio de diagnóstico, pronóstico y prevención en décadas atrás ha beneficiado a los pacientes tanto en el campo médico como odontológico.

La falta de conocimiento en la mayoría de los encargados de llevar a cabo labores odontológicas, en la toma de radiografías dentales pueden causar complicaciones que se podrían prevenir fácilmente, lo que trae dificultades debido a que no han sido instruidos en las diferentes técnicas radiológicas, o sea, al conocer como colocar la angulación del rayo; lo que nos lleva al problema de pronosticar en la pieza.

Planificar la cirugía con base en su posición dental frecuentemente se presenta como error característico si la pieza sale incompleta o no se observa la zona alveolar, o zonas donde se pueden localizar patologías.

La prevención de la perforación del canal mandibular, seno maxilar, y sus posibles consecuencias tanto en estas zonas como en la pieza vecina.

La radiografía debe estudiarse cuidadosamente para ubicar el sitio de retención y determinar la forma, el número y la inclinación de las raíces, ya que frecuentemente las raíces se dirigen hacia distal o hacia mesial.

Las pequeñas raíces a menudo se superponen y pueden confundirnos en el diagnóstico radiográfico.

La relación del diente con el conducto dentario inferior debe tenerse en cuenta para prevenir una posible parestesia postoperatoria en el paciente.

Al realizar la extracción quirúrgica de un tercer molar retenido tanto superior como inferior, posiblemente tendremos problemas al extraerlo, si la técnica radiográfica utilizada es errónea, por lo que una imagen con distorsiones complicará el procedimiento y se volverá más complejo para el estomatólogo y traumático para el paciente.

Por lo tanto lo mejor en este caso será un adecuado entrenamiento del personal en el campo odontológico en la técnica de la toma de radiografía.

Visualizar dilaceraciones, anquilosis, procesos patológicos e infecciones, diferentes posiciones, permite un abordaje seguro y planeado del tratamiento por efectuar, mejorando el pre y postoperatorio en el paciente.

Una adecuada posición en la angulación del cono de rayos X dirigido hacia la pieza dental, brindará una imagen radiográfica más real comparadola con la técnica convencional; o sea efectuar la técnica quirúrgica indicada por la radiografía tomada con la correcta posición del cono.

En los últimos 10 años el campo radiológico ha ido evolucionando, ya sea desde la radiografía convencional, panorámica hasta hoy en día la nueva con sensor digital.

En el caso de este proyecto se utilizará película radiográfica convencional.

Como futura profesional en odontología considero importante el investigar y actualizarme en métodos, técnicas y procedimientos que día a día van mejorando, pues es necesario adaptarse y prepararse para los cambios.

Utilizar una técnica radiológica inadecuada puede minimizar el porcentaje de éxito en la extracción quirúrgica de un tercer molar, e inducir a errores.

Utilizando la técnica radiográfica periapical y la toma con panorámica sabremos cuál es la más conveniente y la más exacta dependiendo del caso.

*¿Es la “Técnica Nueva” (TT) más eficaz con relación a las técnicas radiológicas tradicionales “Panorámica”(P) y “Convencional de Paralelismo” (TCP), para visualizar la tercera molar en la zona ósea?*

### 1.3 Sistematización del problema.

- ❖ ¿Cuál es el perfil sociodemográfico y médico del paciente considerado en la investigación?
- ❖ ¿Cuál es el diagnóstico anatómico obtenido del tercer molar en las radiografías P, TCP, TT .?
- ❖ ¿Cuál es la percepción de la posición dental en las imágenes radiográficas en las técnicas P, TCP, TT?
- ❖ ¿Cuál es el grado de dificultad que presentaría la cirugía si fuera necesario ejecutarla .?

- ❖ ¿Cuál es la calidad de las radiografías utilizadas?
- ❖ ¿Cuáles son las causas principales que justifiquen la extracción del tercer molar .?

## 1.4 Objetivos

### 1.5 Objetivo General

Analizar la eficacia de la técnica TT en comparación con las técnicas radiológicas tradicionales para visualizar un tercer molar impactado, en pacientes que asisten al consultorio dental del Banco Nacional , en el período de enero a abril del año 2003.

### 1.6 Objetivos específicos

- ❖ Describir el perfil sociodemográfico y antecedentes médicos en la investigación.
- ❖ Diagnosticar el estado anatómico del tercer molar.
- ❖ Diagnosticar la posición de la pieza dental en las imágenes radiográficas de la P, TCP, TT.
- ❖ Cuantificar el grado de dificultad que presentaría la cirugía si fuera necesario ejecutarla.
- ❖ Valorar la calidad de las radiografías utilizadas.

- ❖ Identificar las causas principales que justifiquen la extracción del tercer molar.

## 1.7 Hipótesis

Hipótesis Nula : La Técnica Radiológica nueva ( TT) es igual de eficaz que las Técnica Extraoral Panorámica y la Técnica Intraoral Periapical convencional de paralelismo.

Hipótesis Alternativa : La Técnica Radiográfica nueva (TT) es más eficaz que las utilizadas comunmente.

## 1.8 Justificación e importancia

La investigación propuesta mediante la aplicación de las técnicas radiológicas ,el análisis de los resultados de las cirugías y la opinión de los odontólogos respecto al grado de dificultad de la extracción de la tercera molar, pretende demostrar la eficacia de una nueva forma de tomar la radiografía a efecto de apoyar el diagnóstico necesario para realizarla.

Lo anterior provocará un beneficio adicional en los pacientes a la hora de ser atendidos ya que se realiza un procedimiento que será más rápido, menos traumático y más cómodo a nivel de salud bucodental.

Esta investigación tiene una proyección de tipo pedagógica, dado que enseñará tanto a odontólogos como estudiantes el uso de la “Técnica Nueva”(TT), diferente a las tradicionales, que tiene como fin evitar en un futuro complicaciones de índole tumoral e infeccioso y así obtener un mejor diagnóstico para guiarnos en la exodoncia de la pieza.

El aporte que ofrece es de tipo metodológico dado que quedará en manos de los estudiantes y odontólogos un nuevo procedimiento para apoyar las cirugías de tercera molar



## Capítulo II

### 2 Marco Teórico

Los antropólogos afirman que la creciente cerebración del hombre agranda su caja craneana a expensas de los maxilares.

La línea prepituarria que se deslizaba hacia adelante desde la frente retruída hacia el maxilar protruído en las formas prehumanas, se ha vuelto casi verticales en el hombre moderno a medida que ha disminuido la cantidad de dientes.

Una dieta más blanda y refinada que requiere menos masticación favorece esta tendencia, haciendo innecesario un aparato masticatorio poderoso. La mayoría de las personas tienen dientes retenidos por esta razón y otras.

Todos los dientes que no asumen su posición y función correctas en el arco dentario deben ser considerados para su extracción. Hay excepciones a esta afirmación general, pero éstas son raras.

Un diente que no ha erupcionado durante 50 años está a veces anquilosado, a menudo tiene una membrana periodontal atrofiada y está siempre encajonado en un hueso no elástico altamente mineralizado.

Continuando con el tema, muchas civilizaciones presentan una desproporción entre el tamaño de los maxilares y el de los dientes, pues poseen huesos demasiados pequeños para acomodar a dichos órganos.

El tercer molar es el último diente en erupcionar, (la erupción se da entre las edades entre los 15 y 21 años ) , por lo que puede retenerse o sufrir desplazamientos sino hay espacio suficiente en arco dental.

En estudios anteriormente se ha demostrado que el 65.6% de los hombres con una edad promedio de 19 años tenían de 1 a 4 terceros molares retenidos.

Por lo tanto la extracción de estas piezas es uno de los procedimientos más importantes y que se lleva a cabo con mayor frecuencia.

En la mayoría de los casos el estomatólogo evaluará si se debe o no hacer la cirugía.

Estoma prefijo que denota relación con la boca.

Entonces definiremos como impactación a la pieza enclavada que no ha perforado la mucosa bucal ,erupcionado total o parcialmente en la arcada dentaria en el intervalo del tiempo esperado, por lo que no asumirá su posición normal en el maxilar.

## 2.1 Incidencia de las impactaciones dentarias

Más comunes:

- terceros molares
- caninos superiores
- premolares inferiores
- premolares superiores

Menos frecuentes: caninos inferiores, primeros molares, incisivos.

## 2.2 Factores etiológicos de impactaciones dentarias

- Discrepancia entre el tamaño de la arcada y de los dientes.
- Gérmenes dentarios en mal posición.
- Erupción anormal
- Dientes supernumerarios
- Quistes y tumores odontogénicos
- Anquilosis
- Trauma maxilar
- Aumento de dentición de hueso adyacente
- Inflamación crónica y presencia de fisuras congénitas.

Pero también se han observado múltiples retenciones dentarias en patologías como: Disostosis Cleido craneal ; síndrome de Down, Hipotiroidismo, Labio y paladar fisurado.

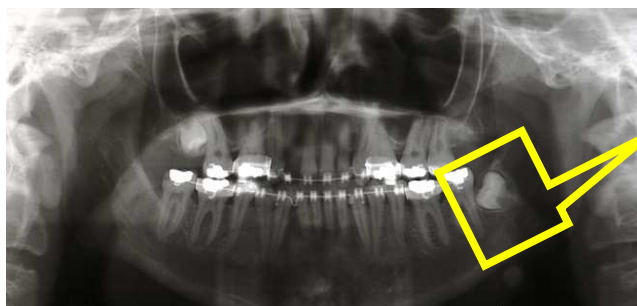
La Disostosis Cleidocraneal es la osificación defectuosa o imperfecta, o sea es una anomalía que se da durante la vida fetal, que es hereditaria y familiar, que se caracteriza por la deformación de la cara.

## 2.3 Indicaciones para remover quirúrgicamente un tercer molar retenido.

- Pericoronitis
- Caries
- Quistes
- Para obtener condición periodontal óptima
- Falta de antagonista
- Fractura mandibular
- Facilitar el tratamiento ortodóntico
- Reabsorción radicular.
- Antes de una radioterapia

### Ilustración 1

Muestra la posición de tercer molar lo cual no facilita tratamiento ortodóntico.



Se indica remover cordales antes de tratamiento ortodóntico.

Fuente: Expediente electrónico INS

#### 2.4 Contraindicaciones

- Edades extremas.
- Problemas sistémicos (cardiovasculares, respiratorios, inmunosupresores)
- Circunstancias anatómicas

El realizar cirugías en pacientes con edades extremas, con problemas sistémicos y circunstancias anatómicas dificulta el procedimiento, como el cuidado que se debe tener sobre estructuras tales como: el Nervio dentario inferior, mandibular, alveolar inferior, arteria lingual, etc.

#### 2.5 Características

La pericoronitis que es la inflamación gingival relacionada con la corona del tercer molar incompletamente erupcionada, por proliferación de gérmenes, debido a la acumulación de alimentos, o también conocido como el saco pericoronario, puede estar abierto o no en la boca, pero el trayecto de erupción de la pieza se bloquea o

interfiere por un obstáculo mecánico (otros dientes , hueso de recubrimiento denso o excesivo tejido blando).

Se sospecha clínicamente cuando el diente antagonista y cuando el mismo diente de la arcada contralateral está erupcionado.(5)

El tercer molar es la pieza que tiene mayor incidencia de impactación dentaria y su extirpación quirúrgica es la intervención que frecuentemente practican los cirujanos maxilofaciales.

En resumen una de las inquietudes de los odontólogos, principalmente de los especialistas en Ortodoncia y Cirugía Oral, es saber cuando es necesario extraer los terceros molares o cuando dejarlos para que erupcionen completamente con éxito.

El principio de la extracción de los dientes inferiores retenidos es una técnica por seccionamiento. Se elimina hueso hasta exponer la corona. Cuando se extrae esta porción, se obtiene espacio de manera que el resto del diente puede elevarse dentro del defecto.

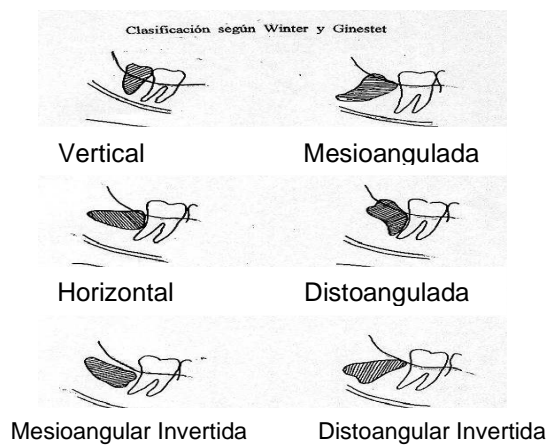
En consecuencia antes de que se hubiera desarrollado esta técnica, el espacio para la elevación se obtenía por una resección o corte de hueso más extensa y consecuentemente se producía resultados más complejos y traumáticos.

## 2.6 Clasificación de los molares retenidos de Winter:

- Mesioangular
- Distoangular
- Horizontal
- Vertical
- Invertida
- Vestibuloangulada
- Linguoangulada

### Ilustración 2

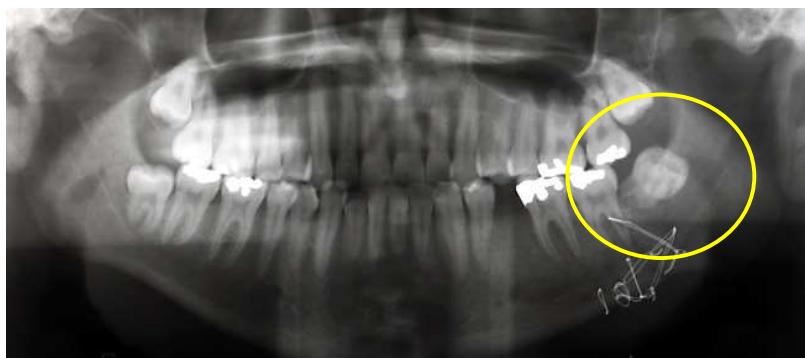
Muestra las diferentes posiciones y angulaciones de la tercera molar en boca.



Fuente : Expediente electrónico del INS

### Ilustración 3

Muestra tercer molar horizontal-distoangulada.



Fuente : Expediente electrónico del INS

Además el molar también puede estar hacia lingual o hacia vestibular; también puede estar ubicado en un alto nivel oclusal (cerca de la superficie del reborde ) o en un bajo nivel oclusal.

Una pieza es extraída con más facilidad si está desplazada hacia una posición vestibular, y es más difícil de extraer si se sitúa cerca de la cortical interna o aún detrás del segundo molar.

Un molar en un nivel más alto de oclusión es más fácil de retirar quirúrgicamente.

La erupción de estas piezas puede ser impedida por la presencia de hueso (bloqueo óseo), por la presencia de un diente adyacente (bloqueo dentario) o ambos.

...La evaluación pre-operatoria va a permitir un planeamiento adecuado para la cirugía.

Por lo que la presencia de una restauración extensa en el segundo molar es una causa por la cual hay que tener cuidado, ya que el cirujano debe tomar las medidas preventivas pertinentes, para estar al tanto de la situación durante el procedimiento.

Consecuentemente al tomar la decisión de extraer un tercer molar retenido, se dependerá de muchos factores los cuales se relacionan con el estado general del paciente.

En primer lugar, se hablará del Capuchón pericoronario que se forma con frecuencia en estas piezas por lo que es la indicación más común para extraer este tipo de dientes pero también se contraindica con frecuencia extraerla, por lo que se debe aplazar hasta eliminar la inflamación, infección y mal olor si lo hay, controlando con medicamentos, lavados y curetajes lo que es el raspaje o limpieza del capuchón que es la cubierta mucosa que cubre ciertos dientes a erupción.

La pericoronitis comúnmente afecta en diferentes momentos a los terceros molares en forma bilateral, aunque concomitantemente es tan rara, a manera de entidad clínica, como para ser una indicación de que el dentista debe revisar su diagnóstico.

Esto es tan común que se recomienda eliminar un diente contralateral no infectado cuando tiene que extraerse un tercer molar inferior con pericocoronitis.(6)

En segundo lugar tenemos las caries, la retención de un tercer molar erupcionado parcialmente muchas veces provoca una zona de atrapamiento de alimentos que el paciente no puede conservar limpia; esta retención de alimentos se acompaña de un sabor y de un olor desagradable; tarde o temprano ocurre la caries oclusal del tercer molar, en la superficie distal vecina del segundo molar o ambos dientes.

No es raro detectar terceras molares retenidos por completo o parcialmente erupcionados y muchas se les responsabiliza, al detectar dolor facial por causa de una mal posición.



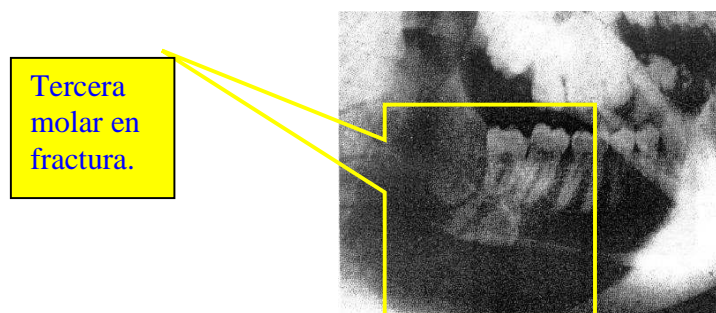
Por lo tanto es necesario darle al paciente las debidas indicaciones en relación con el alivio del dolor antes de las extracciones en tales circunstancias.

Si en un intento previo la extracción fracasó, está indicado hacer una investigación pre-operatoria detallada sobre las causas del intento fallido.(7)

Continuando con el tema si se detecta un tercer molar ligado a una lesión patológica puede indicar o contraindicar, la extracción. Si el diente se une a un quiste o se ubica en una línea de fractura, por lo general es conveniente extraerla; sin embargo, si un diente que está ubicado en la línea de fractura evita el desplazamiento de fragmentos óseos, es mejor dejarlo en su sitio mientras se forma algo de callo.

#### Ilustración 4

Muestra una fractura mandibular que involucra una tercer molar.

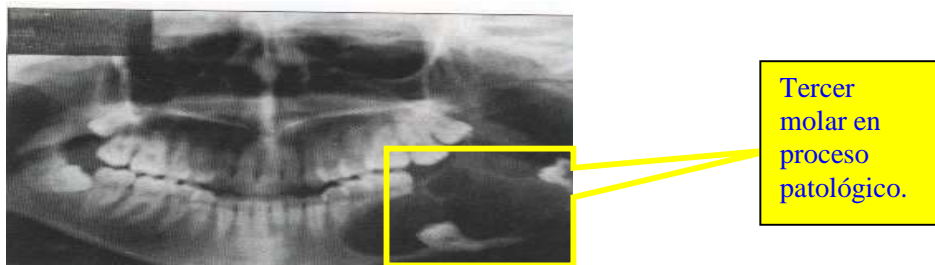


Fuente: Expediente electrónico del INS.

Si el diente se viera vinculado a una lesión maligna que se va a someter a radiación terapéutica, por lo general está indicado a extraerla; mientras que si se ubica en un hueso irradiado, es mejor dejarlo intacto debido al riesgo de una osteorradionecrosis.(8)

### Ilustración 5

Muestra tercer molar involucrado en un proceso patológico.



Fuente : [www.orthodontics.com](http://www.orthodontics.com)

Por lo que se indica la extracción quirúrgica 1 año después de finalizada la radioterapia con su debido control de profilaxis antibiótica y realizada la prueba de centellografía ósea o gammagrafía ósea lo que indica el estado del hueso del paciente por medio de un examen que se toma aplicando un contraste radioactivo a través de venas, lo cual ayuda a detectar tumores o localizar la presencia de metástasis .(9)

Al proceder quirúrgicamente con estos pacientes se indica la cicatrización por primera intención, lo cual tratará de evitar cortar hueso lo más que se pueda; se hará un pequeño colgajo para lograr un buen cierre con la sutura.

Si al examinar a nuestro paciente localizamos un tercer molar erupcionado en mala posición, es probable que encontremos mal aliento que solo puede remediarse con la eliminación del diente y la zona relacionada con la retención de alimentos.

Los factores sociales y económicos influirán en el manejo de un tercer molar retenido, los pacientes con vidas muy ocupadas desearán cancelar la extracción o conservar el diente en forma asintomático en un momento en particular para reducir al mismo los inconvenientes; otros pueden solicitarla como medida profiláctica en

caso de viajes a zonas que no cuenten con el fácil acceso a hospitales u otros recursos.

***“Es común evitar la cirugía bucal en las edades extremas de la vida; se extrae la mayor parte de los terceros molares inferiores retenidos en personas entre los 15 y 30 años de edad”***(10)

En este estudio se tomará muestra a un grupo de personas con edades que van de los 17 a 30 años, ya que si se intervinieran personas mayores de los 35, por ejemplo habría más dificultad en la extracción de la pieza, debido que el hueso no será el mismo que en una persona joven y en no menores a los 17 años ya que así se podrá apreciar las raíces completamente formadas , al utilizar las 3 técnicas radiográficas en el proyecto.

Valoración pre-operatoria del tercer molar.

Después que el dentista tomó la decisión de recurrir al procedimiento quirúrgico, se determina si está capacitado para realizar dicha tarea, o si debe remitirlo a un colega especializado. Sin embargo, encontraremos factores locales y generales que modificarán el grado de dificultad durante la extracción de un tercer molar retenido: edad, la conducta y estado médico general del paciente lo cual también traerá problemas.

Se pueden diagnosticar la mayor parte de los factores locales que causan dificultades mediante la interpretación cuidadosa de la radiografía pre-operatoria, pues no se puede planear la extracción de un tercer molar retenido a menos que se tenga disponible la radiografía precisa que muestre todo el diente y estructuras de recubrimiento. (10)

El conocimiento de las particularidades macroscópicas de las enfermedades o de las lesiones a través de técnicas que permiten observar aquellas zonas que no podríamos diagnosticar clínicamente, constituirían los pilares sobre los cuales se asienta la odontología. (11)

Dentro del campo estomatológico, los exámenes radiográficos serán la forma complementaria más solicitada al realizar un diagnóstico.

La aceptación del campo orofacial o sea lo relativo a la boca y cara, hace con frecuencia que la patología se ubique en el tejido duro o blando lejos de la percepción visual.

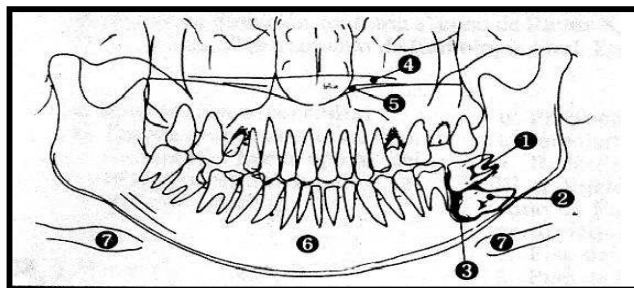
En contadas ocasiones nos permitiremos diagnosticar basándonos clínicamente en manifestaciones sintomáticas como lo son las lesiones periapicales o sea las que tienen que ver en relación con las raíces, como lo son las quísticas, infecciones maxilares, tumoraciones, enfermedades distróficas de los huesos etc.

La prioridad al prescribir una radiografía será obtener una imagen con la información de interés necesaria acertando el diagnóstico.

El buen conocimiento de la anatomía de la zona nos guiará en primer lugar a determinar si lo que observamos en la imagen está o no dentro de la normalidad, representado en la película radiográfica en función de la técnica utilizada.

### Ilustración 6

El conocimiento de estructuras anatómicas es importante.



Fuente : [www.orthodontics.com](http://www.orthodontics.com)

Es de vital importancia saber como luce una manifestación patológica ya que varía por la discrepancia entre la anatomía entre dos personas o más y otra es la gran variedad de diferentes puntos de vista entre colegas.

A la hora de tomar una radiografía debemos tener presente que la anatomía según la persona, puede variar, por lo que hay que tener el cuidado al interpretar la imagen y al realizar el procedimiento quirúrgico.

En este aspecto se debe considerar además que la radiografía es la imagen bidimensional de un objeto tridimensional y que en el campo odontoestomatológico se obtienen imágenes de estructuras con conformación irregular, que en ocasiones impide cumplir de forma exacta las pautas que marcará la realización de una determinada técnica, aumentándose las distorsiones.

El propósito de facilitar al clínico la interpretación de una radiografía debe realizarse siempre y cuando conozcamos y consideremos la historia clínica del paciente y los motivos de haber realizado la

misma. Sin esta orientación el profesional que intente llegar a un diagnóstico pierde su mejor fuente de datos.

## 2.7 Estructuras anatómicas

Como ya se comentó antes, el conocimiento de las estructuras anatómicas será la base importante de cualquier interpretación radiográfica. Lo mejor será hacer un recordatorio de aquellas estructuras que van a ser proyectadas sobre el receptor de la imagen, ya sea en una radiografía intraoral o extraoral, así como de las formas en que estas estructuras se observan en la imagen diagnóstica.

En la película radiográfica se pondrán de manifiesto claramente aquellos tejidos implicados en la absorción de los rayos, cuando éstos son atravesados, lo que supone que el área de trabajo odontológico es importante. (12)

La densidad de las estructuras proyectadas por los rayos X, determinará la apariencia de éstas mismas en la imagen radiográfica. De esta manera sabremos distinguir las estructuras radiopacas y radiolúcidas. Las primeras absorben los rayos X que las atraviesan en gran medida y proporcionan una imagen como blanca, mientras que las segundas presentan muy poca oposición al paso de la radiación y determinan imágenes que se pueden definir como negras. (13)

En el caso de esta investigación veremos a continuación estructuras tales como el conducto dentario inferior viendo en la radiografía una banda ancha radiolúcida rodeadas de dos líneas radiopacas que

conforman su perímetro desde la rama ascendente hasta el agujero mentoniano.

También se verán las líneas oblicua interna y externa que aparecen como dos bandas radiopacas, la externa más alta superpuesta al reborde marginal, lo que representa la continuación del borde anterior de la rama ascendente sirviendo como área de adhesión muscular, y la interna o milohioidea, más baja y proyectada hacia los ápices de los molares. (14)

En el espacio retromolar se verá entre dos líneas oblicuas por detrás del ultimo molar, y presenta forma triangular radiolúcida. (14)

En el maxilar se verá la órbita, el seno maxilar: que es la cavidad neumática que se relaciona con los ápices dentarios, se interpretará como un área radiolúcida por el efecto del aire en su interior, de forma semicircular.

La apófisis cigomática del maxilar es una extensión de la superficie lateral que articula con el hueso cigomático lo cual se encuentra por encima de los molares, radiopacamente se observará en forma de U o V.

La tuberosidad del maxilar es la región posterior de la apófisis alveolar del maxilar superior. Limitada en distal por una línea radiopaca fina lo que representa las corticales vestibulares y palatina de escasa densidad.

La anquilosis es la unión del hueso con el diente formando una sola unidad. Se observará en la radiografía como un puente esclerótico que atraviesa el ligamento periodontal, sustituyendo a las fibras

periodontales por hueso, conectando la dentina y cemento directamente con el hueso alveolar.

Las apófisis pterigoides son una proyección de hueso que se eleva desde el esfenoides, y se extiende hacia abajo y hacia atrás. Su forma varía observándose desde la cortical posterior de la tuberosidad por debajo de la lámina pterigoidea medial en donde se encuentra la apófisis ganchosa. (15)

Las anteriores estructuras anatómicas mencionadas aparecen en todas las personas aunque hay que tener en cuenta no obstante para una correcta interpretación, que no siempre se observan con la misma claridad o intensidad, produciéndose marcadas diferencias entre dos personas distintas.

Este concepto se aplica especialmente al patrón óseo-trabecular, que puede presentar una imagen muy variable lo cual depende del tamaño del hueso, de la anchura de los espacios medulares y del espesor de la cortical, a la vez que cambia con la edad del paciente y con su mayor y menor función.

De esta manera, con una edad mayor del paciente o una menor utilización la trabeculación tiende a hacerse más separada y menos fuerte.

## 2.8 Anatomía radiológica en las Técnicas Radiográficas.

***“Para realizar la correcta interpretación de una radiografía es imprescindible conocer la anatomía de la región a estudiar además de la proyección con la que se ha efectuado ya que de ello depende la imagen radiográfica normal que se debe tomar como patrón radiográfico de referencia” (16)***



En el campo de la odontología se debe estar lo suficientemente capacitado como para interpretar una imagen radiográfica y por lo tanto evitar consecuencias negativas post-operatorias.

El odontólogo dispone de varias técnicas de diagnóstico por imagen que le ayudan a efectuar un diagnóstico.

La clasificación más lógica en nuestro campo de las técnicas radiográficas basadas en la utilización de los rayos x, es aquella que se divide según el lugar donde se coloquen las películas o sensores digitales de captación en técnicas intraorales o extraorales especiales como lo es la radiografía panorámica.(17)

## 2.9 Técnicas Radiográficas Intraorales.

Son aquellas en las que el sistema de registro de la imagen se coloca en el interior de la cavidad bucal. Atendiendo al tamaño y al lugar de las películas. Se dividen en:

Técnica Retroalveolar o periapical: permite la observación de la totalidad del diente y los tejidos peridentarios. Se clasifica en:

- Tec. Retroalveolar o periapical con bisección.

Su realización implica que el rayo central se dirija perpendicular a la bisectriz que se forma entre el eje del diente y el eje de la película pasando a través del ápice dentario. La ventaja de este modo es la definición que se obtiene tanto de los dientes como el hueso, sin embargo implica una mayor dosis de radiación para el paciente que la radiografía panorámica, un campo de imagen menor y una

incomodidad del paciente que debe soportar la colocación de las películas dentro de la boca.

- Técnica Retroalveolar con paralelismo.

Llamada también intrabucal, técnica Mc Cormack o técnica cono largo, produce una menor deformación geométrica del objeto radiografiado, lo que en algunas ocasiones se usa de preferencia.

La película se coloca paralela al diente y el rayo debe incidir de forma perpendicular a ambos.

En primer lugar se aumentará la distancia diente-película, lo que se compensa por el aumento en la distancia foco-diente, indicado para diagnóstico periodontal.(18)

## 2.10 Técnicas radiográficas Extraorales

Son aquellas en las que el sistema de registro de la imagen se coloca fuera de la cavidad bucal, pudiéndose por tanto utilizar formatos de mayor tamaño.(19)

Especiales: técnicas desarrolladas con posterioridad a las clásicas convencionales expuestas y que aportan una gran utilidad a nuestra especialidad.

- Panorámica: es la técnica que más impulso ha tomado durante los últimos años. Es un tipo particular de tomografía que nace de la necesidad de obtener la imagen de los dos maxilares en una misma película radiográfica, con una reproducción nítida y rica en contraste.

Su papel diagnóstico odontológico, no es solo los dientes si no también los maxilares, es fundamental ya que aporta una gran información.

El estudio de los arcos dentarios en una única placa, la comodidad de realización y la baja dosis de radiación para el paciente son una de esas ventajas.(20)

El conocimiento de la anatomía radiográfica normal de la panorámica es imprescindible para el profesional del área maxilofacial ya que puede considerarse como la técnica de máxima utilidad en gran número de especialidades, e incluso de forma previa a cualquier tipo de tratamiento. Sin embargo, su interpretación requiere tener muy clara la idea de que esta proyección es la representación en una película radiográfica de un corte tomográfico más o menos ancho y con una forma que se aproxima en gran medida a la forma de los maxilares.

Esto implica una cierta complejidad de su anatomía radiográfica norma de la que multitud de autores han realizados estudios mediante la introducción de elementos de diferentes densidades que han permitido su interpretación.

Las vistas extraorales de la mandíbula pueden indicar hueso existente por debajo de un diente enclavado en una mandíbula delgada; pero sin embargo la inevitable distorsión, introducida por la necesidad de rotar el lado opuesto de la mandíbula hacia fuera del lado central durante la exposición de la película, limita el valor de tales radiografías en el diagnóstico de los factores locales que causan problemas.

Algunas radiografías de éste tipo no ayudarán con el objetivo de ésta investigación. *Ver (anexo1)*

A pesar de ésa limitación, deben usarse, si es imposible incluir toda la zona por examinar en una radiografía intraoral, como consecuencia de las náuseas u otros motivos. (21)

El examen radiográfico de los folículos amerita considerar por ejemplo en una radiografía periapical un espacio normal que es de 3mm.

La radiografía panorámica mostrará folículos normales de un mayor grosor, debido a la distancia entre el rayo y la placa. Por lo tanto en un folículo se debe observar también la morfología y el patrón de erupción.

La ausencia de cortical pericoronaria en el folículo de un diente incluido nos dará la sugerencia de formación quística o tumoral; por lo que se recomendará la inspección detallada del hueso contiguo y el lado contralateral.

La panorámica es útil en tales casos. La radiografía periapical intraoral, estándar y precisa, es lo más apropiado durante la valoración preoperatoria y cualquier dentista general que se toma la molestia de dominar la siguiente técnica es capaz de obtenerla.

Entonces se procederá a sentar al paciente de manera que el plano oclusal inferior sea horizontal y paralelo al piso cuando abre la boca; en la mayoría de las personas se fija la esquina anterior superior de la radiografía con una pinza mosquito o bien utilizando el dedo del paciente, para después insertar la placa por el lado lingual de los dientes inferiores, con el borde anterior alineado con la superficie mesial del primer molar permanente inferior. Cuando observamos *clínicamente* que la retención del molar es horizontal, debe colocarse la película más distal para lograr que las raíces apicales puedan examinarse.

El aparato de rayos X es colocado de manera que el rayo central sea paralelo a la superficie oclusal del segundo molar, y pase a través de sus cúspides distales en ángulo recto en relación con la película. Si la angulación del rayo central es correcta, se obtiene una radiografía en la que las cúspides linguales y vestibulares del segundo molar se superponen entre sí en el mismo plano vertical horizontal.

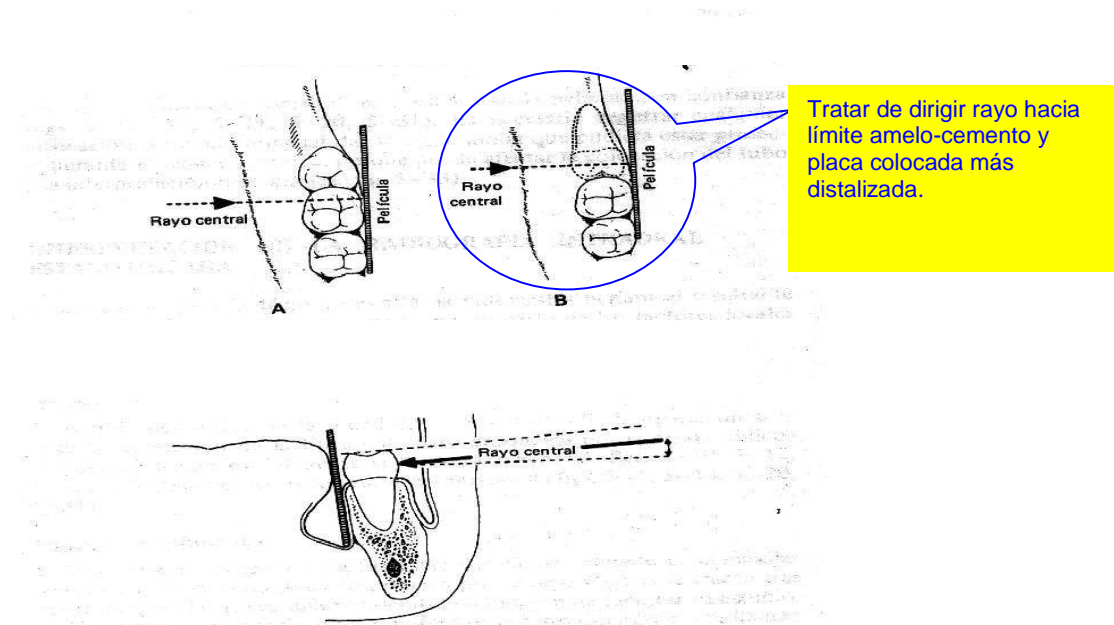
Sin embargo en éste proyecto se variará la posición del cono de rayos X, simplemente solo moviéndolo hacia distal, o sea la distalización horizontal del cono, lo cual se llamaría una variación o modificación o sea una distalización en la posición horizontal del cono, por lo cual el rayo entraría hacia el límite amelo-cementario mesial del tercer molar en todas sus angulaciones, excepto cuando se dispone distoangulado; ( se recomendará ver previamente la panorámica ) así se sabrá hacia donde dirigir el cono de rayos x, y por conocimiento anatómico calcular localización de la "cordal" , luego se hará el trazado de las tres líneas diagnósticas en la placa a demostrar en la tesis, para finalmente comparar las técnicas convencionales con la pieza ya extraída.

( ver pasos en anexo 2 )

## Ilustración 7

Muestra en A: La dirección del rayo en técnica convencional periapical.

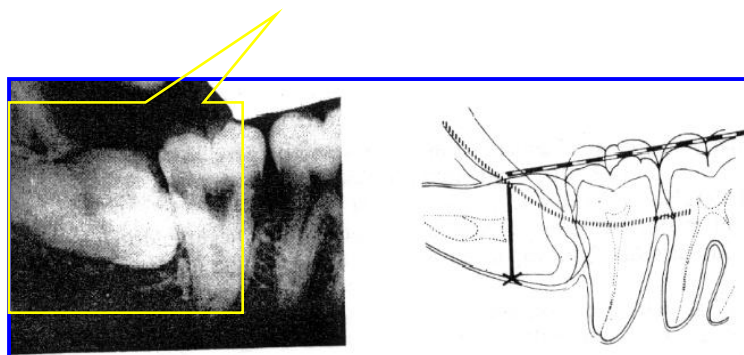
Muestra en B: La distalización horizontal del rayo.



Fuente: Libro Cirugía Bucal.

## Ilustración 8 y 9.

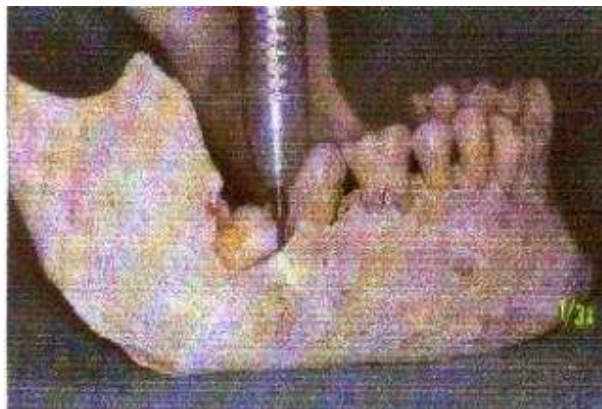Muestra : tercer molar inferior retenida de manera horizontal.



Fuente : Libro Cirugía Bucal.

### Ilustración 10

Muestra : Técnica operatoria.



Fuente : Libro Tratado de Odontología.

#### 2.11 Interpretación de la radiografía intraoral estandarizada

Cuando se emplea la técnica de la radiografía periapical, resulta que puede ser útil en el diagnóstico de los factores locales que causan dificultades durante la extracción del molar inferior retenido.

Es posible determinar el acceso al sitio de la operación si se nota la línea radiopaca producida por la cresta oblicua externa; el acceso es deficiente si la línea es vertical, mientras que es excelente si es horizontal.(22)

Pero también existen otras técnicas intraorales adicionales que no serán usadas ya que el propósito se basará en la técnica radiológica para interpretar la imagen de un tercer molar y estructuras adyacentes, para luego continuar con la cirugía. (ver anexo 1)

La elevación de un tercer molar retenido generalmente es impedida por el hueso que lo recubre, el borde anterior de la rama

ascendente, el segundo molar adyacente y una formación radicular desfavorable.

La proximidad al nervio dentario inferior, la cortical lingual delgada, la falta de visibilidad, el acceso restringido y la formación anormal de hueso, así como otros problemas quirúrgicos y anatómicos, son las dificultades que se pueden encontrar.

Continuando con el tema la posición y las profundidades del diente retenido en el maxilar inferior se describirán con lo que menciona George Winter: se trazan tres líneas imaginarias sobre una radiografía estándar; para facilitar su estudio, las líneas imaginarias se identificaran con el nombre de colores diferentes como *“Blanca”*, *“Ambar”*, *“Roja”*, respectivamente.

Las posiciones o angulaciones y profundidades ya fueron descritas anteriormente.

Uno de los errores más graves de los dentistas que extraen terceros molares inferiores retenidos es al diagnosticar, en forma equivocada la retención distoangular como vertical; la vía de retiro del diente con retención distoangular se inclina hacia distal por lo cual resulta indispensable asegurarse que exista espacio o se forme, hacia el cual se pueda desplazar el diente antes de comenzar su elevación.

Se pueden extraer muchas retenciones verticales con el elevador recto aplicado sobre la superficie mesial del diente; sin embargo éste se fijará en dirección distal si se emplea ésta técnica para extraerlo cuando presenta retención distoangular.



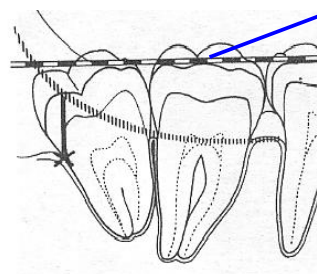
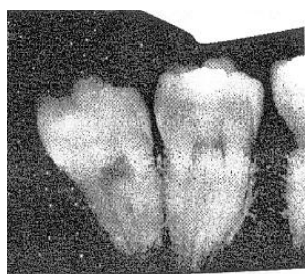
En tales circunstancias, al aplicar una mayor fuerza puede fracturar la mandíbula, error que puede evitarse con la interpretación cuidadosa de la radiografía estándar.

Cuando existe una retención vertical, la anchura antero posterior del tabique interdental ubicado entre el segundo y terceros molares es similar al localizado entre el primer y segundo molar. Sin embargo, si está presente una retención distoangular, el tabique interdental que se encuentra entre el segundo y tercer molar es más angosto que el que existe entre el primero y segundo molar.(23)

Se dibuja la primera línea de winter, o *“Blanca”*, a lo largo de las superficies oclusales de los molares inferiores erupcionados y se extiende por encima de la región del tercer molar, de inmediato se hace evidente que la inclinación axial de la retención se observa en la superficie oclusal del diente retenido en posición vertical paralela a la línea *“Blanca”*, cuando se presenta una retención distoangular, la superficie oclusal del diente y la línea *“Blanca”* convergen, como si se juntaran frente al tercer molar.(24)

#### Ilustración 11

Muestra el trazado de la Línea *“blanca”* sobre nivel oclusal.



Línea  
Blanca

Fuente : Libro Cirugía Bucal.

Se puede calcular la relación de la superficie oclusal del diente retenido con la de molares erupcionados usando la línea "Blanca", la cual nos indicará la profundidad en la que se encuentra el diente en el maxilar.

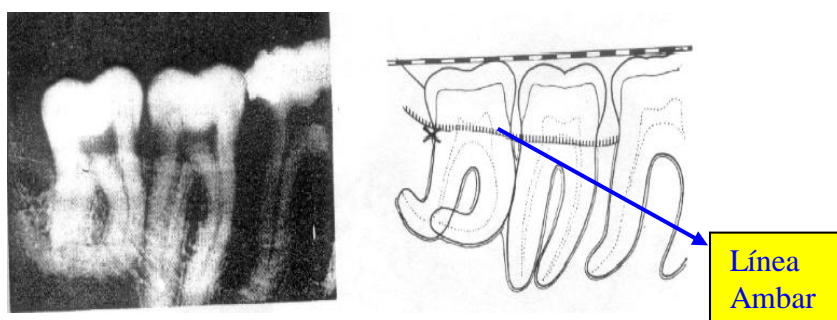
Se traza la segunda línea: "Ambar", desde la superficie de hueso distal al tercer molar y el tabique interdental entre el primer y segundo molares inferiores.

Para evitar errores al trazar la línea hay que saber diferenciar una sombra que se forma por la línea oblicua y el hueso hacia distal del diente.

La línea "Ambar" indica el borde del hueso alveolar que encierra al diente, entonces cuando procedemos a hacer la retracción de los tejidos blandos, se ve la porción del diente que en la placa se veía como si se ubicara por arriba de la línea "Ambar", porque el resto está incluido en el hueso alveolar.

#### Ilustración 12

Muestra la línea "Ambar" trazada a nivel óseo; y posibles dislaceraciones.

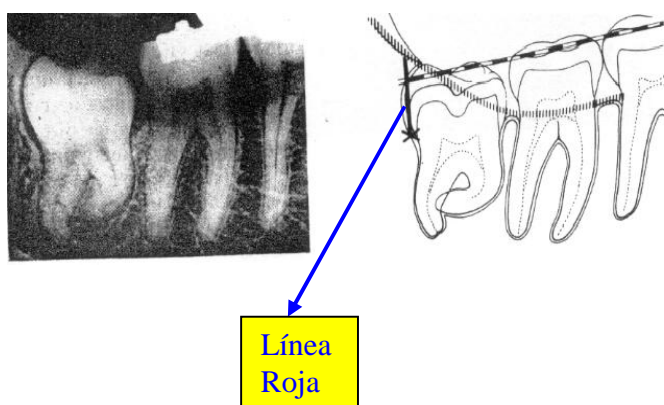


Fuente: Libro de Cirugía Bucal.

A continuación y como ultima línea la "Roja", que se utilizará para designar la profundidad del diente retenido, lo cual es una línea perpendicular trazada hacia abajo desde la línea "Ambar" hacia un "punto" para colocar el elevador con la única excepción de las retenciones distoangulares, se utiliza la unión amelo-cementaria sobre la superficie mesial del diente retenido para ese fin. Cuanto más profunda se encuentre la pieza en el hueso, la línea "Roja" será más larga y la extracción se tornará más complicada. Clínicamente se dirá que cada vez que la línea "Roja" aumente un 1mm, la extracción será tres veces más difícil.(25)

#### Ilustración 13

Muestra el trazado de línea "Roja": de la línea "Ambar" al límite amelo-cemento del tercer molar.



Fuente : Libro de Cirugía Bucal.

Se exigirá como regla general que al visualizar en la radiografía una pieza con una profundidad de 5mm o más, se comenzará a medir la complicación del caso ; ya sea si tiene 9 mm o más, o también si la

corona del tercer molar puede estar al nivel o por debajo de los ápices del segundo molar; por lo que en este caso se deberá calcular la cantidad de hueso que quede en distal al segundo molar después de la extracción, lo cual se diagnosticará como cirugía para referir a especialista.

Cuando se presente el caso de calcular la profundidad de las retenciones distoangulares se deberá bajar la línea perpendicular *''Roja''* hacia la unión amelo-cementaria sobre la superficie distal de la pieza retenida.

Utilizar la unión amelo-cementaria mesial en una molar distoangulado nos llevaría a calcular una profundidad equivocada.

Como regla general se insistirá que al extraer una pieza en posición distoangulada se nos complicará más que una mesioangulada.

Pero sin embargo si se encuentra con la peculiaridad de la superficie oclusal hacia lingual se llamará a esta angulación: oblicuidad lingual, y si la superficie oclusal está hacia el carrillo estará en desviación vestibular; la extracción se dificultará mayormente si la pieza está hacia lingual, por lo que en la oblicuidad vestibular será menor.

Al observar una radiografía la porción del diente más cercana a la película es siempre la más radiopaca y precisa, si se observa que la corona del diente está más definida y radiopaca entonces su oblicuidad será lingual; y en desviación vestibular si los ápices son más definidos.(26)

A la hora de tomar una radiografía se debe estar seguro de la imagen que estamos observando, para evaluar, si la pieza puede

ser extraída de forma quirúrgica convencional o si habrá que referir al paciente donde un cirujano maxilofacial en algún centro hospitalario.

## 2.12 Disposición radicular del tercer molar inferior retenido.

La disposición radicular puede afectar la línea de retiro del diente y la decisión referente a que *“punto de aplicación”* es el mejor o adecuado al escoger el elevador para su extracción.

Es conveniente observar y examinar la placa con buena luz para así poder detectar si existe una hiper cementosis.

Cuando la parte apical de una raíz adquiere una súbita flexión en dirección del rayo central, muchas veces pareciera como si tuviera un extremo chato y redondeado en las radiografías, apariencia que se considera como indicación, para hacer un examen más meticoloso de la película.

La presencia de raíces que se contraponen podría indicar la necesidad de dividir el diente.

A pesar de que la forma de la corona del tercer molar inferior retenido rara vez dificulta su extracción, es más difícil eliminar dientes con coronas cuadradas grandes y cúspides prominentes, que los que tienen coronas cónicas pequeñas y cúspides planas.

La forma de las coronas y de las cúspides es muy importante cuando *“la línea de retiro”* queda obstruida por un segundo molar (retención dentaria), donde las cúspides del tercer molar se superponen a la superficie distal del segundo molar en la radiografía

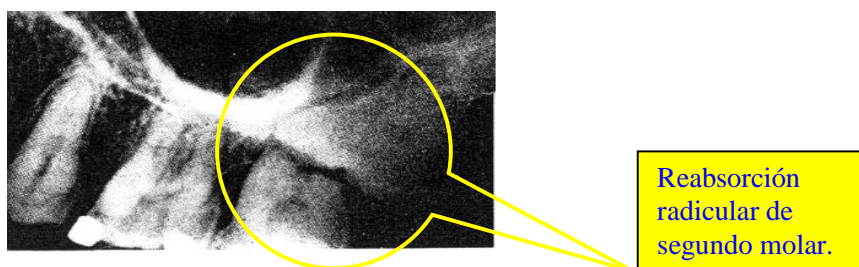
intraoral estándar, en tales circunstancias aplicar fuerzas sobre la superficie mesial del diente retenido lesiona las estructuras de soporte del segundo molar e incluso puede desplazar al diente al alveolo.

Esto se puede evitar seccionando el diente con broca o con osteótomo que es un tipo de cincel y martillo.

En raras ocasiones, la reabsorción radicular del segundo molar se puede relacionar con la retención del tercer molar inferior, complicación que puede distinguirse de la retención dentaria, que ocurre con frecuencia como resultado de la presencia de una interrupción de la raíz del segundo molar, en la radiografía estándar.(27)

#### Ilustración 14

Muestra la reabsorción radicular del segundo molar debido a presencia de tercer molar.



Fuente: Libro de Cirugía Bucal.

La textura del hueso varía dependiendo de la edad y el individuo; el hueso tiende a hacerse más esclerótico y menos elástico cuando la persona envejece, y se puede establecer la textura ósea por medios radiográficos solo si se practica una rígida estandarización en los métodos de exposición y revelado.

En consecuencia, si los espacios son grandes y la estructura ósea es fina, el hueso será elástico, mientras que es esclerótico si los espacios son pequeños y densa la sombra ósea. (28)

En relación con la disposición radicular del segundo molar, la inclinación distal del eje longitudinal del segundo molar puede crear o incrementar la retención del diente enterrado.

***“ Muchas veces se ve, en la película estándar que el conducto dentario inferior atraviesa las raíces del tercer molar. En la mayor parte de los casos, ésto resulta de la superposición radiográfica; pero en otras ocasiones se forman surcos e incluso se perfora la raíz del tercer molar. En la película se puede distinguir entre éstos dos estados al notar si algunos signos están presentes o no.***

***La banda de radiopacidad disminuida que pasa por las raíces y coincide con el entorno del conducto dentario inferior , indican que éste y su contenido forman surcos en la raíz del diente, y es probable que tal signo sea consecuencia de la disminución en la cantidad de sustancia dental presente entre la fuente de rayos X y la película a nivel de la hendidura.”*** (29)

El saber colocar la película en el paciente nos dará como resultado una imagen clara y sin distorsiones.

Se previenen posibles complicaciones teniendo un enfoque sistemático cuando se va a intervenir quirúrgicamente al paciente, mediante una anamnesis de la siguiente forma:

### 2.13 Valoración y Diagnóstico.

- La historia clínica del paciente elabora un diagnóstico provisional para luego llegar al definitivo, por lo tanto deberá ser completa.
- En el examen oral se observa y palpa la zona de inclusión y se toma en cuenta la erupción del diente contralateral y antagonista.

### 2.14 Evaluación radiográfica.

- Se analiza la profundidad de la impactación medida en relación con las líneas por trazar, tomando como puntos importantes la inclinación del diente comparada con el eje axial del molar adyacente, longitud, forma, dirección, y número de raíces, la forma y tamaño de la corona, el espacio del ligamento periodontal, posibilidad de anquilosis, la relación de las raíces del tercer molar con la integridad de las corticales con respecto al nervio dentario inferior: las raíces se dislaceran en el momento que el germen del tercer molar se desarrolla y sus raíces no encuentran espacio apicalmente suficiente por lo que el recubrimiento cortical del nervio dentario inferior lo impedirá; relación con la rama ascendente de la mandíbula, y principalmente valorar el espacio que se presenta entre la cara distal del segundo molar y el borde anterior de la rama, por lo que se compara este espacio con el ancho mesio –distal del tercer molar.



## 2.15 Plan de tratamiento.

Cuando se indica la intervención quirúrgica se calcula las posibles complicaciones por venir, y el tipo de abordaje que se la hará a la pieza.

Tomar en cuenta antes de la operación:

- La persona se determina ya sea como paciente externo o interno por: el estado médico general, duración de la cirugía, tipo de anestesia por usar.
- Indicaciones especiales: como lo es no manejar vehículos, ingerir o no alimentos de cierto tipo, duración de incapacidad, etc.
- Se indica medicación pre-operatoria, antibiótica u otros tipos por ejemplo, si la persona es diabética, inmunosuprimida, o si padece de la presión.

Tomar en cuenta durante la operación:

- Se requiere de instrumentos estériles y que todos estén disponibles en orden para usarlos en el momento indicado y acompañar por supuesto con gasas o algodones estériles.
- Lo mejor en éste tipo de intervenciones es tener la luz adecuada, asistencia ágil, la radiografía y un plan si se presentan complicaciones.

Tomar en cuenta en el post-operatorio:

- Recetar analgésicos, instrucciones de higiene oral con solución salina o enjuagues dentales comerciales.
- Estar al tanto si el paciente da signos o síntomas de hemorragia, dolor y tumefacción.
- *Importante* por supuesto la cita control.

Una vez que termina su valoración pre-operatoria, el odontólogo primero tiene que decidir si lo atiende o si lo remite a un cirujano especialista.

El estomatólogo debe estar capacitado en las áreas de anatomía por lo que tendrá cuidado con músculos y especialmente con el canal mandibular, el seno y tuberosidad del maxilar, fracturar la mandíbula, luxar la pieza adyacente; también ser cuidadoso con la irrigación sanguínea.

#### 2.16 Pasos de la extracción quirúrgica de los terceros molares

- Incisión y colgajo: Debe realizarse con el debido cuidado respecto a las estructuras anatómicas presentes debido a que se secciona y separa tejido.

La incisión anterior se hace desde la zona distobucal de la corona del segundo molar hasta la cúspide mesiovestibular de éste. Al hacer la incisión hay que atravesar el mucoperiostio para llegar al hueso y no extenderse hasta la mucosa; luego se amplía hacia distal en vestibular del diente, hacia la cresta oblicua externa.

Cuando se hace la incisión posterior tiene que inclinarse hacia fuera y hacia atrás, ya que hacia el lado lateral se encuentra la rama ascendente.

Este colgajo dará un acceso visual y mecánico óptimo y una mejorada sutura en los tejidos vestibulares y linguales.

Existe el riesgo que se produzca una bolsa periodontal en la región distal del segundo molar luego de la intervención, lo cual se puede reducir con una sutura transversa en la zona anterior de los colgajos vestibular y lingual.

No debe intentarse el cierre primario de la herida, a menos que se tenga una banda de mucoperiostio con inserción vestibular de 5mm de ancho mínimo en la región del tercer molar antes de la operación.

Ante la ausencia de este tejido blando se obtendrá un cierre primario al quitar el fondo del saco vestibular, lo que provocará un problema periodontal.

Se obtienen mejores resultados si se deja que la cicatrización sea por segunda intención.

Si el operador pensara en hacer una incisión a la mitad del surco gingival del segundo molar, la cicatrización no sería tan satisfactoria como cuando se lleva a cabo en la parte anterior de la pieza.

Lo mejor y necesario es hacer la retracción de los tejidos blandos linguales después de elevar del hueso el colgajo vestibular, insertando la punta del elevador de periostio en posición distal del diente, y pasarlo distolingualmente hasta llegar al borde lingual de la mandíbula en el punto donde se ensancha hacia el lado vestibular.

Es de suma importancia en el procedimiento poder observar la espícula ósea distolingual, por lo menos que se expongan 5mm por atrás del diente.

El alargar el colgajo hacia lingual anteriormente después de hacer la incisión vertical en el surco lingual del segundo molar presente, aligera la tensión, y reduce el traumatismo a los tejidos blandos durante la retracción. (30)

- Eliminación ósea.

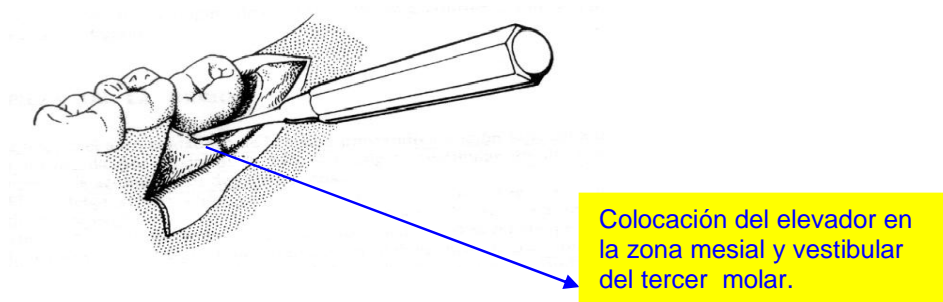
Cuando la porción coronal del diente se encuentra por encima de la línea "Ambar", no será necesario la remoción de hueso para exponer el diente; pero cuando la posición de la pieza lo requiera se efectuará con brocas para formar un surco alrededor de la pieza que sirva de aplicación para el elevador o con la técnica antigua de martillo y cincel.

Si el punto de apoyo mesial es el adecuado, el elevador debe sostenerse, en un ángulo de 45 grados en relación con el cuerpo mandibular.

El diente no debe elevarse hasta que se tenga la seguridad que hay espacio donde desplazarlo, ya sea removiendo hueso o porción coronal mientras se hace la remoción de hueso es importante proteger los tejidos blandos. (31)

### Ilustración 15

Muestra la elevación del tercer molar, luego de la eliminación ósea.



Fuente : Libro Cirugía Bucal

o

Antes de extraer la pieza se debe asegurar que no existe alguna retención dentaria. Ya que cuando se aplica fuerza sobre la superficie mesial del tercer molar retenido con el elevador, el diente rota en un arco concéntrico situado en el ápice de la raíz distal, por lo que daña inserciones del adyacente debido a que las cúspides mesiales se encuentran retenidas por debajo de la convexidad distal del segundo molar.

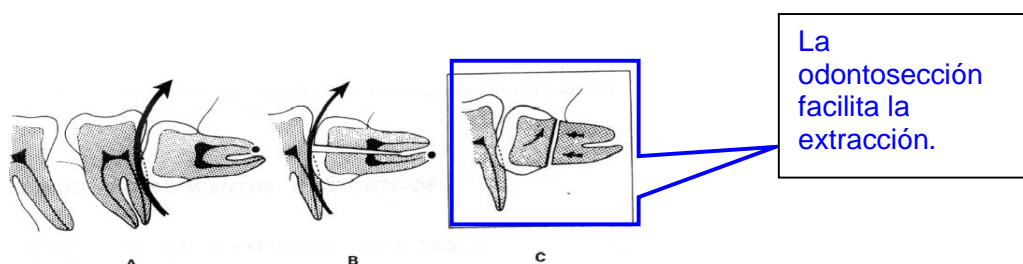
El seccionar verticalmente la pieza permite extraer la raíz distal y su porción coronal, y luego con un elevador la parte mesial.

El cirujano debe pensar en ocasiones el uso de cincel y martillo ya que hay que ser muy eficaz y tener la destreza para utilizarlo; también hay que tomar en cuenta la anatomía de la pieza por extraer y adyacente, por lo que hay que evitar el seccionamiento en piezas con una corona cuadrada y cúspides prominentes o que el segundo molar tenga una raíz cónica o inclinación distal.

El ángulo de corte de las partes de la pieza debe ser de 90 grados, para que haya un acceso mecánico que permita la extracción segura y sin inconvenientes. (32)

### Ilustración 16

Muestra odontosección o corte de la porción coronal del diente.



Fuente : Libro Cirugía Bucal.

- Curetaje y limpieza de la herida.

Depende de la posición de la pieza, ya que en algunas ocasiones se hará odontosección.

Pero desde luego es muy necesario el aseo cuidadoso de la lesión prestando atención al área localizada por debajo del colgajo vestibular donde se acumulan desechos óseos.

Si lo que se desea es una cicatrización de primera intención, entonces se cerrará la herida con sutura; cicatrizando con tejido de granulación introduciendo el colgajo vestibular en la herida y conservarlo contra el hueso con una gasa.

Es necesario fijar una cita post-operatoria con el paciente para ver su evolución. (33)

La extracción quirúrgica de los terceros molares depende de la posición que éstos presenten.

#### 2.17 Tercer molar inferior

- *Retención vertical*

Se inicia con un seccionamiento en el ángulo mesiovestibular del tercer molar.

El corte inicial será vertical hasta exponer la convexidad de la pieza. Se pasa entonces después la broca hacia distal hasta el ángulo distovestibular y por lingual hasta la cara distal del diente, o sea lo que se hará es:

Resecar o cortar hueso alrededor de la corona.

Seccionar la corona.

Resecar hasta la furca.

Seccionar la raíz distal, luego la mesial.

- *Retención mesioangular:*

La remoción del hueso se hace de forma parecida o similar a la usada en la retención vertical, sólo que los cortes van hacer más profundos.

- *Retención horizontal.*

El cuello dentario es expuesto por la técnica ya dicha anteriormente, reduciendo la altura de la cortical vestibular hasta el surco vestibular del diente.

Se secciona el tercio distal de la corona y se expone la cámara pulpar, para luego extraer ese fragmento y proceder a tallar un surco en forma de T en la cámara expuesta; entonces se divide la corona en dos y se extraen como fragmentos separados.

Después se tallan 2 surcos profundos para facilitar la remoción de la raíz tanto distal como mesial.

- *Retención distoangular*

Variaciones: Después de remover hueso vestibular para exponer la parte más alta del diente, se reseca el distovestibular. Se corta la porción distal del diente o se divide su bifurcación.

Las variaciones serían entonces dividir el diente por la mitad, o separar la corona seguida por las raíces mesial y luego distal por separado.(34)

## 2.18 Tercer molar superior

- *Retención mesioangular superior*

Se extrae en la misma sesión que el molar inferior retenido del mismo lado, por lo que se coloca anestesia al igual que el lado inferior.

Se hace una incisión sobre la cresta desde la tuberosidad hasta el segundo molar, se corta hueso alrededor del molar retenido, para luego extraer con un elevador dirigiendo la fuerza hacia abajo y vestibular.



Se debe tener cuidado al girar el elevador hacia distal (atrás), ya que podría fracturar la tuberosidad.

Se debrida o se expone la zona para eliminar el material duro y blando para después alisar los bordes óseos.

○ *Retención vertical superior*

Si la corona del diente retenido se encuentra cerca del cuello anatómico del segundo molar, no permitirá el acceso entre las piezas para la colocación de un instrumento.

Se hace un corte óseo vertical mesial al diente retenido (tener cuidado al reseca el delgado hueso vestibular) o se puede separar de 1-2 mm hacia vestibular.

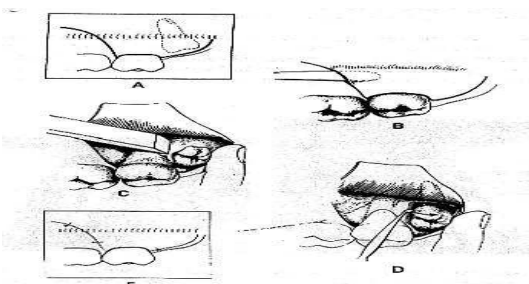
Se coloca la broca en distal para crear espacio luego remover la molar.

Si aún con espacio el diente no se mueve se hace un corte en vestibular para luego colocar un elevador y así extraerlo.

Se debe tener las debidas precauciones ya que en algunos casos puede salir la pieza rápidamente y el paciente podría tragarla, por lo que se le colocará una gasa en la orofaringe.(35)

### Ilustración 17

Muestra la extracción quirúrgica de tercer molar superior.



Fuente: Libro Cirugía Bucal.

- *Retención distoangular superior.*

Esta es una posición muy rara de encontrar que requiere de un extenso colgajo y corte de hueso.

Se hace una incisión desde la cresta del segundo molar hasta la tuberosidad, con prolongaciones hacia vestibular y lingual por distal del segundo molar, este colgajo expone toda la tuberosidad.

Se hace una incisión ósea vertical por distal del segundo molar hasta la zona del ápice.

Se corta hueso vestibular y de la cresta alveolar, para luego exponer con cuidado con broca o manualmente el área distal del diente retenido.

Se eleva el molar por mesial, tan cerca del ápice como se pueda.

En ocasiones el acceso se hace más difícil de lo pensado por lo que hay que seccionar en varias partes el diente para poder extraerlo.

También hay que tener la precaución de que no se vaya al seno maxilar o a tejidos detrás de la tuberosidad.

Cuando el área de la intervención ha sido resecada ampliamente se puede colocar Gelfoam, o Surgygel, que es un tipo de gasita que ayudará en la coagulación, para luego quitar y suturar.(36)

Después de la remoción quirúrgica de un tercer molar retenido lo que se hace primeramente es colocar gasa sobre la herida humedecida con agua y hacemos que el paciente muerda con la debida precaución, minutos después se toma una radiografía post-operatoria para ver el campo de trabajo.

Se sutura y se indica al paciente que no se exponga a movimientos físicos bruscos, evite fumar si lo hace ,al calor o al sol, que no escupa, no silve, no sople, y que se coloque compresas frías en la cara en intervalos de 10 minutos.

Por supuesto se le enviarán analgésicos y antiinflamatorios.

Chequeo en cita control.

En conclusión para tratar de predecir la erupción del tercer molar se han realizado entonces múltiples análisis; realizados sobre radiografías, lo cual es un excelente auxiliar de diagnóstico, sin embargo debido a la sobre imposición de imágenes, las placas no son en algunas ocasiones exactas a la hora de discriminar la posición del tercer molar para predecir su posición y posibilidad de erupción.

En este estudio se utiliza como se dijo antes las técnicas intraorales de paralelismo , ""Nueva TT"" y la extraoral panorámica.

No se utiliza el sensor digital debido a que no son flexibles, por su tamaño maltratan tejidos del paciente y les provoca náuseas; además de que no todos los centros odontológicos cuentan con el equipo de radio visiografía debido a su alto costo y mantenimiento.

Por lo que la técnica de tesis nueva (TT) es la radiografía intraoral de prioridad en esta investigación, por lo tanto colabora al dictar un mejor diagnóstico por medio de la estandarización, proyectando un nivel más de conocimiento lo cual será de mucha utilidad al extraer una pieza guiándonos por la posición de la molar que la placa brindó en su imagen.

## Capítulo III

### 3. Diseño metodológico

#### 3.1 Tipo de Estudio

Es un estudio de tipo observacional porque según Sierra Bravo un estudio de este tipo está definido como: ***“...La inspección y estudio realizado por el investigador, mediante el empleo de sus propios sentidos, especialmente la vista, con o sin ayuda de aparatos técnicos...”*** (37)

En este caso particular las radiografías serán analizadas por medios visuales.

Además el estudio es de tipo descriptivo porque según E. B. Pineda los estudios de este tipo: ***“... Están dirigidos a determinar cómo es y cómo está la situación de las variables que se estudia. La presencia o ausencia de algo, la frecuencia con que ocurre un fenómeno (la prevalencia o incidencia) ...”*** (38)

Se describirán los resultados obtenidos en la aplicación de las diferentes técnicas empleadas para diagnosticar el estado de la tercera molar, por último se considera que es un estudio de “serie de casos” dado que son analizados diversos casos de pacientes con la característica de necesidad de extracción de la cordal.

Límites de estudio:

Espacial: Este estudio se realizó en el consultorio dental en el Banco Nacional de Costa Rica en el área metropolitana y en la clínica de especialidades odontológicas ULACIT.

Temporal: La investigación se efectuó en el período que comprende los meses entre de enero y abril de 2003.

(ver anexo # 3)

Población: El estudio considera 2 poblaciones

La población # 1 : Está constituida por la unidad de análisis definida por los pacientes trabajadores del Banco Nacional que asisten al consultorio dental de éste, con edades comprendidas entre los 17 y 30 años y que requieran la extracción quirúrgica de la tercer molar.

La población # 2: \_Está constituida por la unidad de estudio definida por los Odontólogos de clínica de especialidades odontológicas ULACIT.

Muestra

Muestra # 1: Para la población de pacientes fue definida de tamaño  $n=20$  con un nivel de confianza de 80% un error de muestreo de 9%. Esto porque pacientes con la condición requerida asisten al consultorio dental del Banco Nacional en un promedio de 2 pacientes por semana y el estudio se realizó en 4 meses, esta situación condiciona el método de muestreo utilizado, es no aleatorio a conveniencia ésto debido a que no todos los pacientes que asisten

a la clínica requieren la cirugía; y el estudio se centró en un tiempo finito.

Muestra # 2: Para la población de odontólogos la muestra considerada sería del 100% de los odontólogos que trabajan para la clínica de especialidades odontológicas Ulacit. El número de sujetos asciende a 20 odontólogos. El método de muestreo por utilizar es no aleatorio a conveniencia.

## **3.2 Operacionalización de Variables**

<b>Objetos Específicos</b>	<b>Variables</b>	<b>Conceptual</b>	<b>Indicadores</b>	<b>Fuentes</b>
1.) Describir el perfil sociodemográfico y antecedentes médicos en la investigación.	.Edad  .Sexo  .Ocupación  .En tratamiento .Toma medicación .Reaccion alérgica a medicina, anestesia. .Problemas coagulación. .Embarazo .Condición especial o enfermedad previo a tratamiento dental. .Antecedentes médicos.	.Período de tiempo de vida humana.  .División masc. o femenina de especies.  .Alguna actividad en la cual es interesada .  terapia terapia  Estado de hipersensibilidad.  Problemas en cicatrización.  Fertilidad femenina.  Predisposición.  Posible existencia de enfermedad en familia.	Años cumplidos  F o m  Sector  Sí o no Sí o no-cuál  Sí o no-cuál  Sí o no-cuál  Sí o no  Sí o no-cuál  Sí o no-cuál.	Expediente clínico  Expediente clinico  Expediente clínico  Preg. 1-expediente Preg. 2-expediente Preg.6-expediente  Preg .7-expediente  Preg. 9-expediente Pret 10-expediente  Preg. 11-expediente
2.) Diagnosticar el estado anatómico del tercer molar en las radiografías P, TCP,TT.	.Aproximación en milímetros con nervio dental inferior o seno maxilar.  .Disposición radicular.  .Aproximación en milímetros con la segunda molar.  .Profundidad	Cercanía con el nervio.  Posición y forma anatómica de raíces.  Cercanía con el próximo molar  .  Nivel de medición	.Medida en milímetros  .Rectas Dislaceradas Anquilosada Hiper cementosis  Medida en milímetros  Medida en milímetros	Hoja de registro. Radiografías.  Hoja de registro. Radiografías  Hoja de registro. Radiografía  Hoja de registro. Radiografías



3.) Diagnosticar la posición de la pieza dental en las imágenes radiográficas de las técnicas P, TCP,TT.	Angulación o disposición dentro de hueso.	Forma de inclinación en que se ve molar en radiografía.	Horizontal Vertical Mesioangulada Distoangulada Invertida Vestibuloangulada linguoangulada.	Radiografías Hoja de registro.
4.)Cuantificar el grado de dificultad que presentaría la cirugía si fuera necesario ejecutarla.	Dificultad	Medición de labor o habilidad para realizar algo_	Escala de Liker 1.( ) muy simple 2.( ) simple 3.( ) compleja 4.( ) muy compleja. 5.( ) requiere especialista	Hoja de registro Radiografías.
5)Valorar la calidad de las radiografías utilizadas.	Nitidez	Observar algo con claridad_	Escala de calificación: 1-2-3: no se ve. 4: poco nítida. 5: medianamente nítida. 6: nítida. 7: Totalmente nítida.	Hoja de registro Radiografías.
6.)Identificar las causas principales que justifiquen la extracción del tercer molar_	Las causas.	Motivo o factor de una acción_	Criterio del odontólogo.	Hoja de registro.

### 3.3 Recolección de datos.

La recolección de datos se realizó utilizando 2 instrumentos:

**Instrumento # 1** : Expediente clínico de consultorio del Banco Nacional(anexo # 4)

El expediente está constituido por 3 partes:

Los datos personales del pacientes.

El diagrama.

El cuestionario de salud.

**Instrumento # 2:**

Hoja de registro (anexo # 5)

Está constituido por 2 partes:

Tabla de características observadas en la radiografía, dependiendo de tipo de radiografía.

Tres preguntas pre-codificadas que completan el análisis radiológico.

### 3.4 Procesamiento de Datos.

Los datos fueron procesados utilizando el modo estadístico de Excel, en sus herramientas de estadística descriptiva.

En el CD adjunto se grabaron todos los casos; donde se presentan las 3 radiografías con la pieza ya extraída documentada en fotografías digitales.

### 3.5 Procedimiento por realizar

Se utilizan las fichas clínicas las cuales contienen información dental-clínico-radiográfica como médica del paciente, entonces la información provendrá de la toma de una radiografía panorámica, técnica periapical convencional y técnica "nueva" periapical a utilizar en la tesis.

Se toman fotografías como medio registrando la colocación de la posición del cono de rayos X en ambas técnicas; y de la comparación post-quirúrgica anatómica de las piezas extraídas con las radiografías.

A continuación se explicarán los pasos:

- Se toma la ficha clínica del paciente referido del archivo del consultorio del Banco Nacional, se analiza los antecedentes médicos y patológicos, queja principal, examen clínico y radiográfico.
  
- Se cita al paciente, se toma la panorámica , en segundo lugar, se toma una radiografía periapical con la técnica convencional de paralelismo. Se coloca la placa centrada en la segunda molar , por lo tanto el cono dirige el rayo hacia las cúspides distales de ésta.
  
- Se toma una radiografía con la técnica por presentar en la tesis. Primero por conocimiento anatómico se coloca la placa haciendo una palpación con los dedos de donde la cordal está o podría estar si no la vemos clínicamente, colocando la radiografía en posición lo más distal y cercana posible de la tercer molar y dirigiendo el rayo hacia el límite amelo-cementario mesial de la molar con excepción si la pieza está distoangulada.

Cuando se tienen las 3 radiografías se visualiza la tercera molar, su aproximación con el nervio dental inferior o el seno maxilar en caso que sea superior; la disposición radicular: dislaceración, anquilosis, hipercementosis; cercanía con el próximo molar; nivel de profundidad en hueso; su angulación o disposición . Se cuantificará el grado de dificultad y por último se valorará la calidad de las placas radiográficas.

(Ver anexo # 6)

Durante y posterior a la cirugía se registrará el tiempo, la comparación de las dimensiones de la pieza tanto clínica como radiograficamente y por último a los pacientes se les dá las indicaciones post-operatorias de rutina.

En la cita control se observará si hay o no presencia de inflamación, infecciones u otras anormalidades.

En caso que se requiera profilaxis antibiótica se utiliza amoxicilina 3grs 1 hora antes y 1.5grs 6 hrs después del procedimiento quirúrgico.

Se procede a anestesiarse al paciente, se realiza el colgajo incidiendo primeramente de la porción distal cervical de la segunda molar, terminando en la porción distal bucal de la cordal.

Osteotomía: con brocas quirúrgicas en zona bucal y distal, hasta visualizar el correcto acceso y colocación del elevador.

Odontosección: en casos en los que la pieza presente una posición complicada y quirúrgicamente sea inaccesible...

Cuando se extrae la pieza se curetea, se lava con suero fisiológico y se sutura con seda trensada negra.

Envío de analgésico y antiinflamatorio Vioxx 50 mg 1 cada 24hrs por 4 días o Arcoxia 120 mg con las mismas indicaciones, y como antibiótico Azitrobac 500mg 1 cada 24 hrs por 3 días.

Toma de fotografía digital de la molar extraída.

Análisis de la imagen de las diferentes radiografías con la pieza ya extraída y fotografiada.

En la cita control 8 días después se observará si hay o no presencia de inflamación, infecciones u otras anormalidades; remoción de sutura y evaluación post-operatoria.

#### Variables

- ❖ El perfil sociodemográfico y antecedentes médicos en la investigación.
- ❖ El estado anatómico del tercer molar en radiografías P, TCP, TT .
- ❖ La posición de la pieza dental en las imágenes radiográficas de las técnicas P, TCP, TT.
- ❖ El grado de dificultad que presentaría la cirugía si fuera necesario ejecutarla.
- ❖ La calidad de las radiografías utilizadas.

- ❖ Las causas principales que justifiquen la extracción del tercer molar.

## Capítulo IV

### 4.1 Análisis de Resultados

Respecto al objetivo 1. : Describir el perfil sociodemográfico y antecedentes médicos en la investigación .

#### Gráfico y tabla # 1

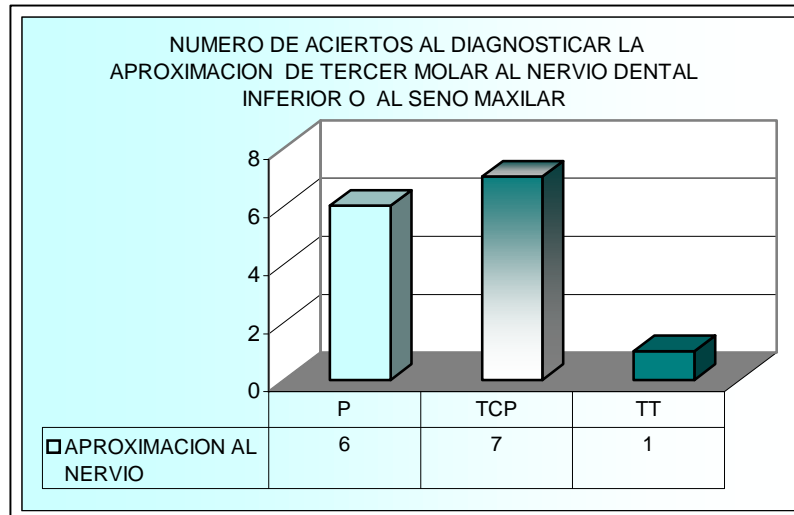
Perfil sociodemográfico y Antecedentes médicos, de pacientes con diagnóstico de tercer molar impactada, Banco Nacional de Costa Rica, Enero-Abril 2003.

VARIABLE DE PERFIL	PACIENTES	PACIENTES																		
		1	2	3	4	5	6	7	8	9	10	11	12	13	14	15	16	17	18	
<b>SEXO</b>																				
MASCULINO	3	■																		
FEMENINO	17	■																		
<b>EDAD</b>																				
19	3	■																		
21	2	■																		
22	2	■																		
23	2	■																		
24	2	■																		
25	6	■																		
27	2	■																		
29	1	■																		
<b>OCCUPACION</b>																				
CONTADOR	4	■																		
ECONOMISTA	9	■																		
RECURSOS HUMANOS	2	■																		
FINANZAS	4	■																		
CAJERO	1	■																		
<b>ANTECEDENTES</b>																				
NO PADECE	16	■																		
ASMA	2	■																		
PRESION ALTA	2	■																		
<b>ALERGICA</b>																				
NO	18	■																		
SI	2	■																		

- Comentario: a continuación se observa como de los 20 pacientes 17 eran femeninos, predominaban las edades de los 19 y 25 años; 2 eran alérgicos a la anestesia al 2%, 2 padecían de presión alta y 2 de asma.

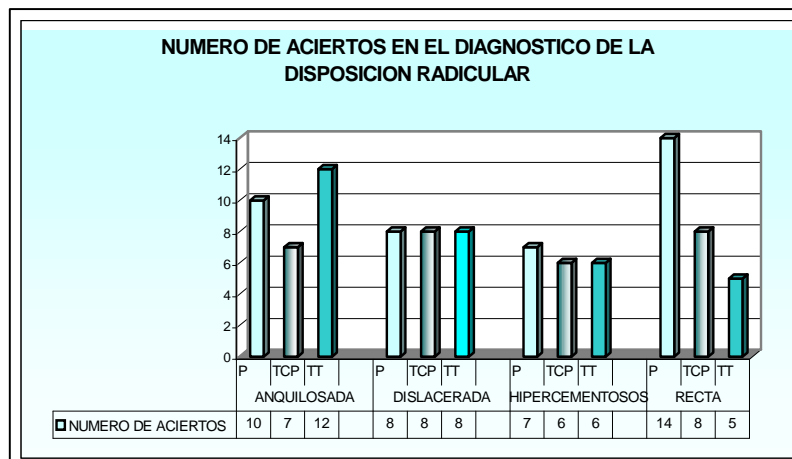
- Con respecto al objetivo 2.) Diagnosticar anatómicamente el estado del tercer molar en las radiografías P, TCP, TT.

### 1. Gráfico y Tabla # 2



- Comentario: Se aprecia que al acertar el diagnóstico de cordal cerca del nervio dental inferior o seno maxilar, solo una persona lo hizo en TT, predominando la TCP en este caso.

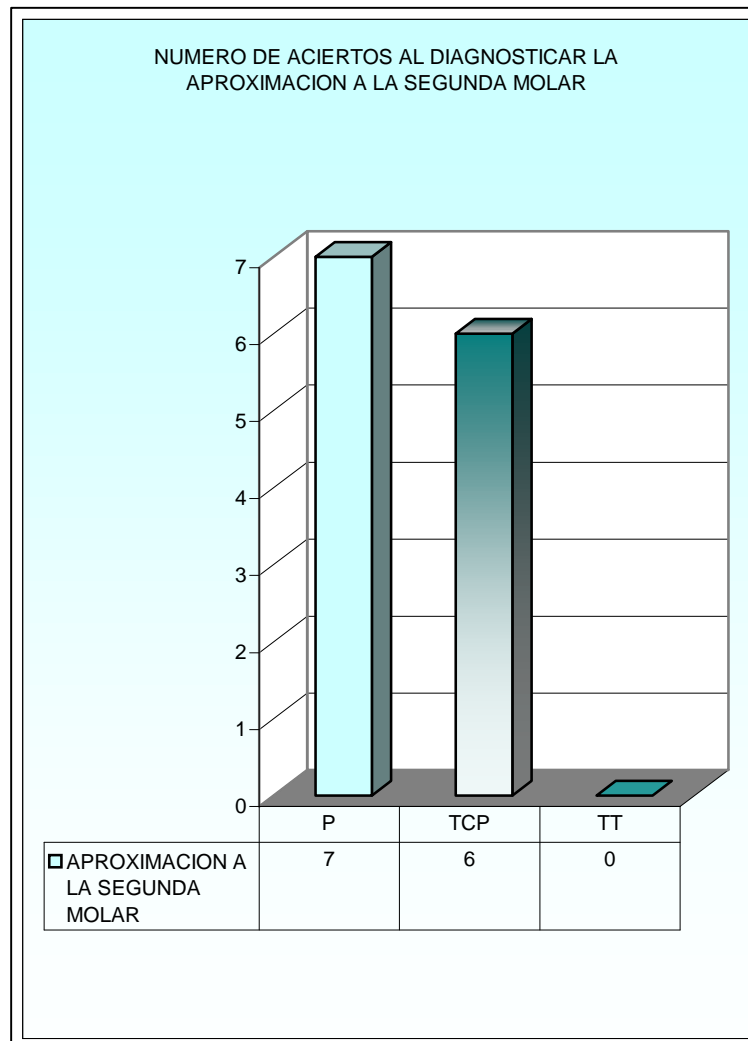
### 2. Gráfico y Tabla # 3



- Comentario: Con respecto al número de aciertos en anatomía radicular vemos P predominando en diagnóstico de raíces rectas, seguida por TT en anquilosis; pero se observa una igualdad en dislaceración usando todas las técnicas.

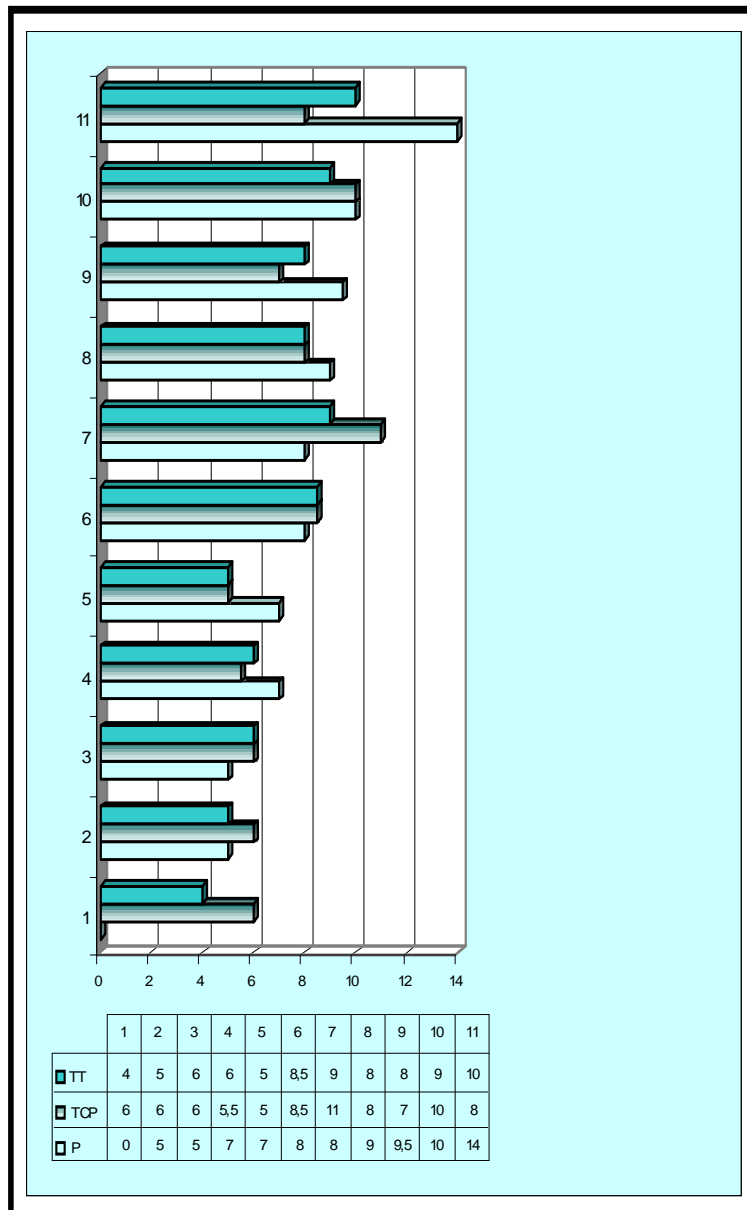


### 3. Gráfico y Tabla # 4



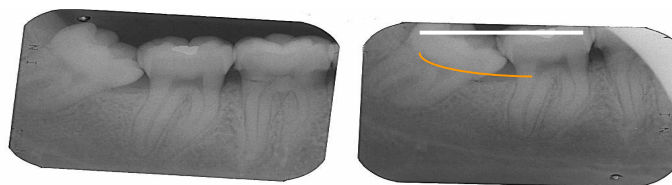
- Comentario: Se observan 7 aciertos en P, 6 en TCP y ninguno en TT, en diagnóstico con la segunda molar.

4. Gráfico y Tabla # 5



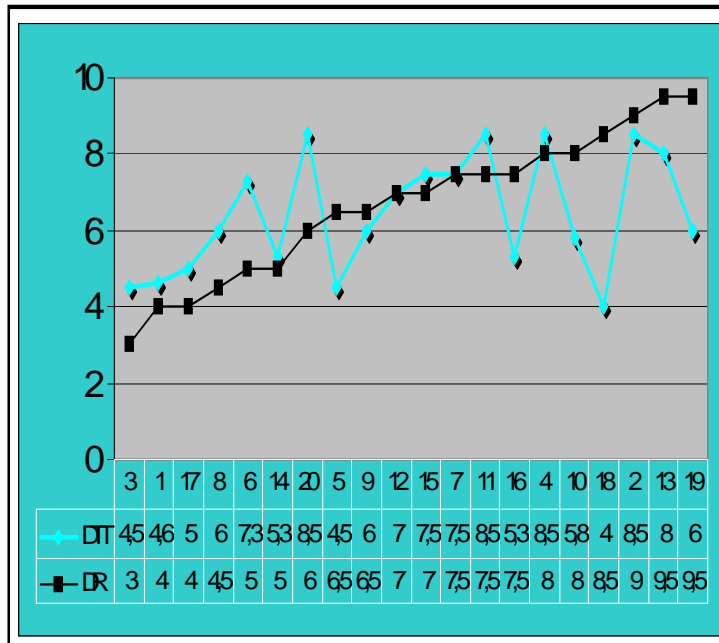
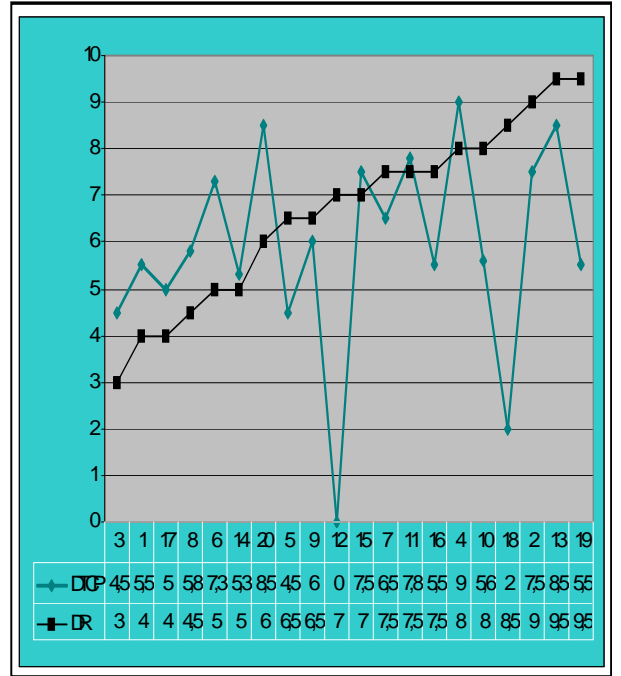
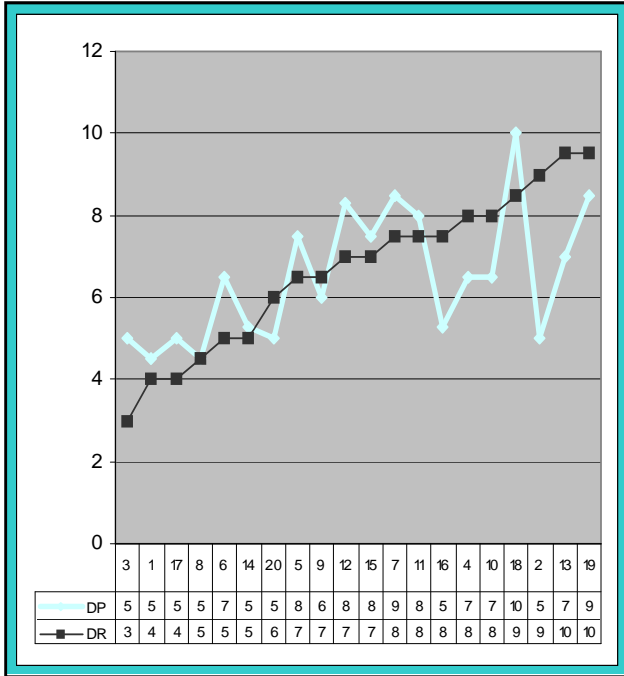
○ Comentario: Al diagnosticar la profundidad medida en milímetros se ve como la más aproximada es la P, seguida por TCP y existe una igualdad entre TCP y TT.

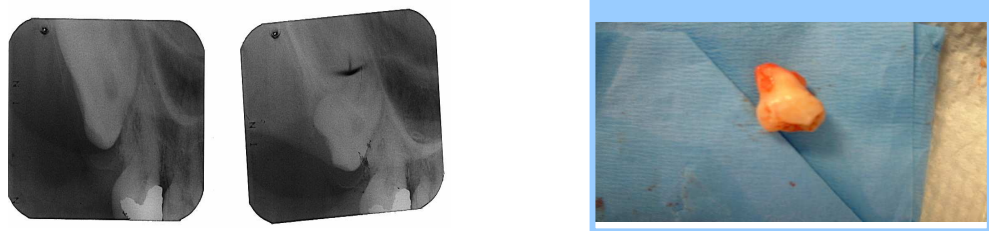
	P	TCP	TT
cirugía 9	Porcion distal cubierta por hueso	Porcion distal cubierta por hueso	Porcion distal cubierta por hueso
cirugía 10		5,5 Imagen distorsionada	3
cirugía 11	Imagen distorsionada		12,5
cirugía 18		0 Imagen distorsionada	



- Comentario: Sin embargo en la cirugía # 9 existe una igualdad en el diagnóstico, en la # 10 se observa una diferencia en milímetros entre P y TT de 2.5 mm y con imagen distorsionada en TCP.
- En la # 11 en P se da una imagen distorsionada, pero entre TCP y TT da una diferencia solo de 0.5 mm. En la # 18 se da una igualdad de 0mm entre P y TT, lo cual en la TCP no se observa por estar la imagen distorsionada.

Gráfico y Tabla # 6

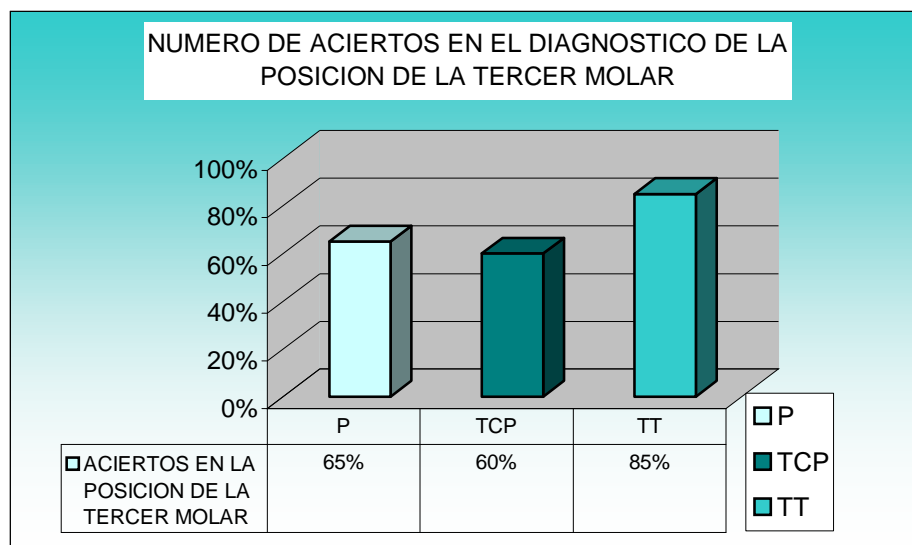




Comentario: Al diagnosticar la dificultad pre-operatoria se da una coincidencia bastante marcada al observar en comparación con el trans-operatorio al utilizar la técnica TT.

Con respecto al objetivo 3.) Diagnosticar la posición de la pieza dental en las imágenes radiográficas de las técnicas P, TCP, TT.

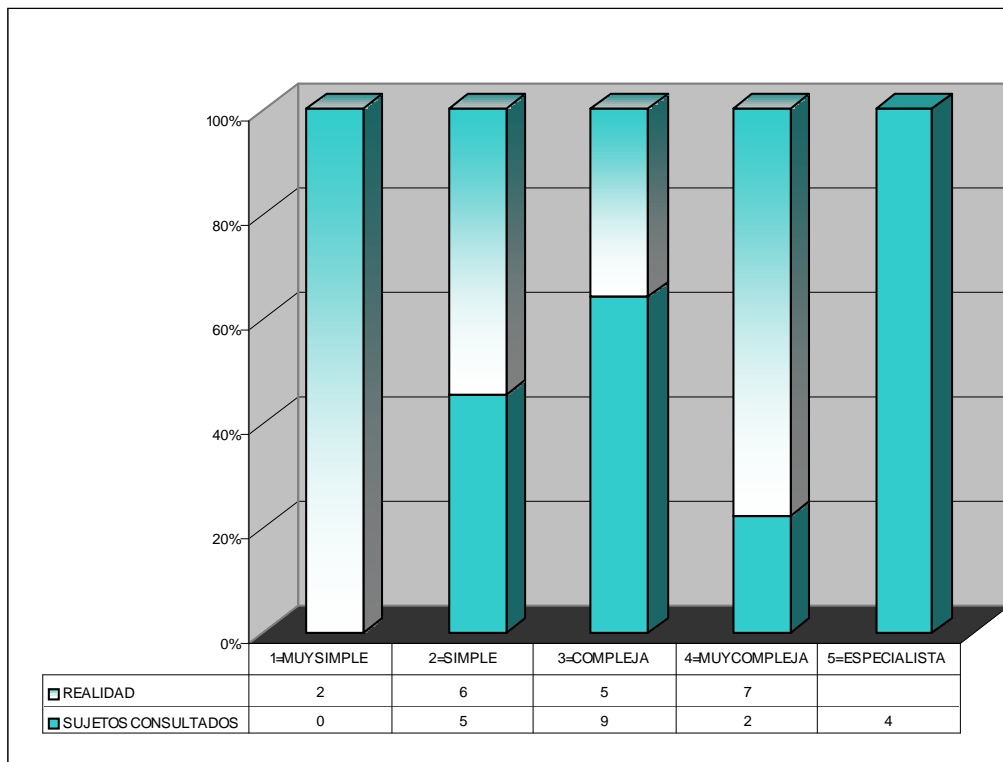
Gráfico y Tabla # 7



Comentario : Se observa una mayoría de aciertos con un 85% al observar la posición de la tercera molar utilizando la técnica TT, seguida de un 65% y 60% en la P y TCP respectivamente.

Con respecto al objetivo 4.) Cuantificar el grado de dificultad que presentaría la cirugía si fuera necesario ejecutarla.

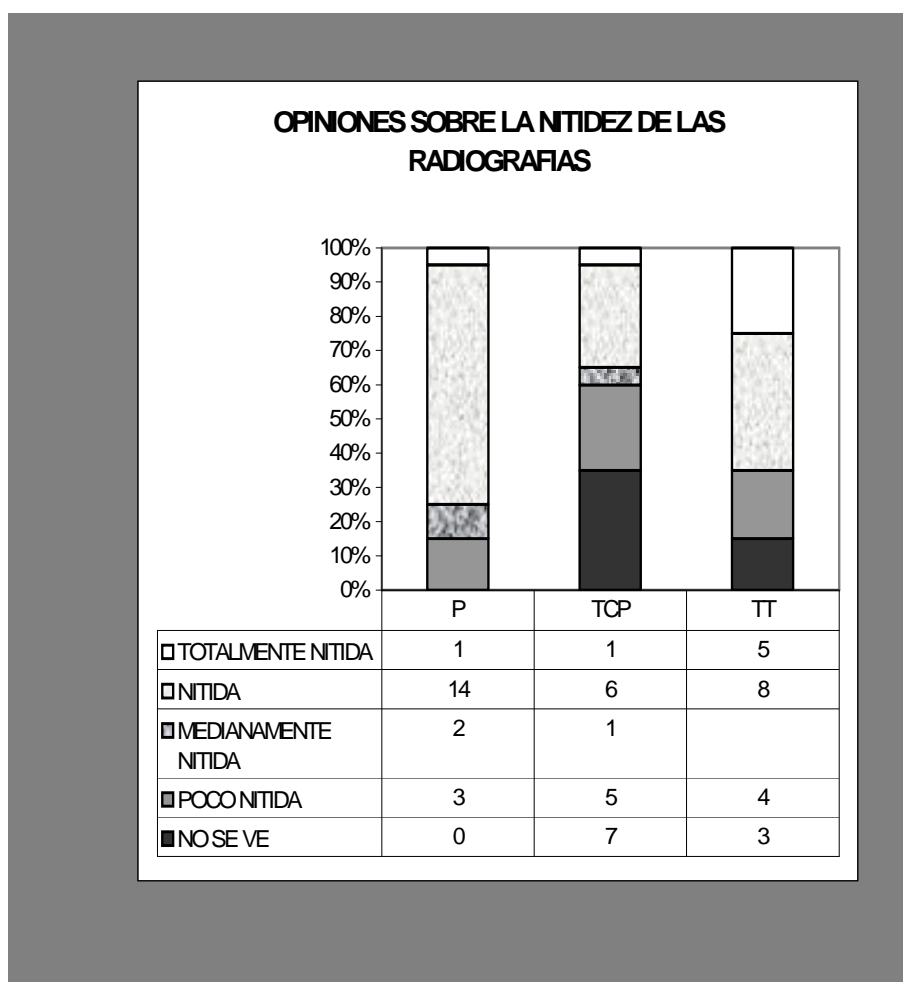
Gráfico y Tabla # 8



Comentario : Se obtuvo por medio de los sujetos consultados y la realidad de la cirugía que el número más cerca en los aciertos fue en cirugía simple y en la mayoría dijeron que era compleja y 4 que requerían especialista.

Según objetivo 5.) Valorar la calidad de las radiografías analizadas.

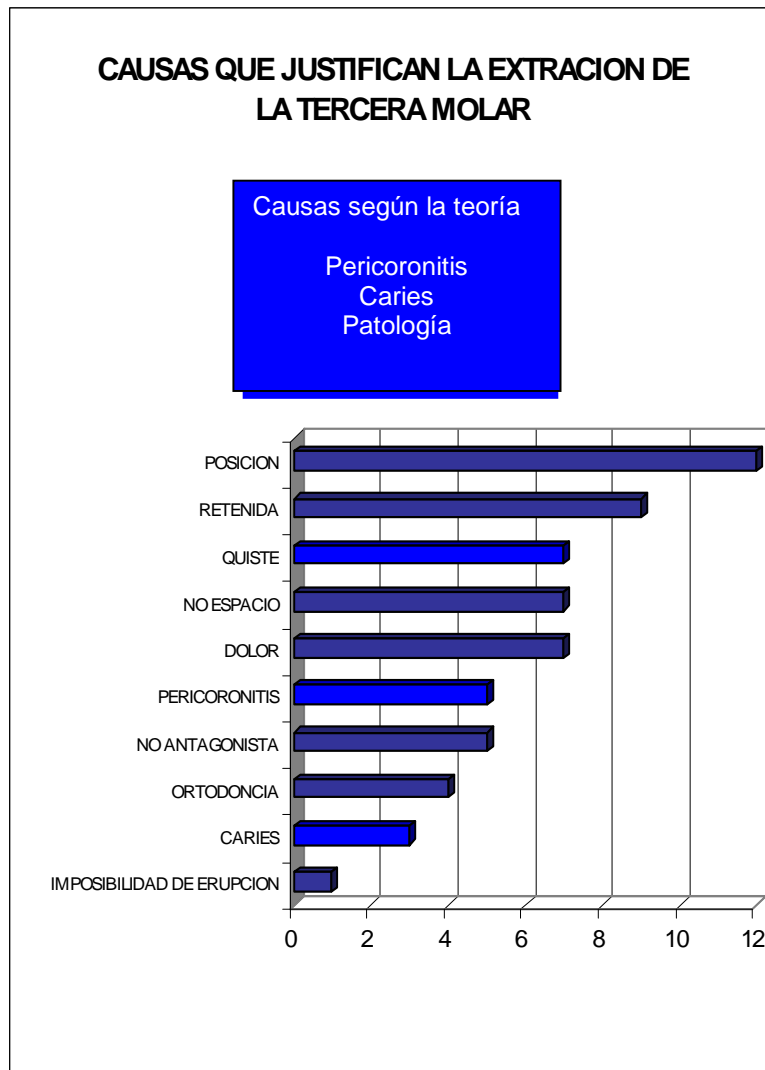
Gráfico y Tabla # 9



Comentario: Con respecto a la calidad de las radiografías nótese que la TT es la que se considera totalmente nítida, seguida por la P como nítida.

Con respecto al objetivo 6.) Identificar las causas principales que justifiquen la extracción del tercer molar.

Gráfico y Tabla # 10



Comentario : Al observar las 3 principales causas que justifiquen la extracción de la cordal, la mayoría de sujetos encuestados respondieron por posición, no acertando en el orden correspondiente según teoría.



## Cuadro Resumen

PORCENTAJE DE ACIERTOS DE LOS SUJETOS ACORDE A LA REALIDAD			
VARIABLES	P	TCP	TT
APROXIMACION CON EL NERVIO	30%	35%	5%
DISPOSICION RADICULAR			
ANQUILOSADAS	50%	35%	60%
DISLACERADA	40%	40%	40%
HIPERCEMENTOSIS	35%	30%	30%
RECTAS	70%	40%	25%
APROXIMACION CON LA SEGUNDA MOLAR	35%	30%	0%
ANGULACION O DISPOSICION DENTRO DEL HUESO	65%	60%	85%
TOTALMENTE NITIDA	5%	5%	25%

Comentario : En éste cuadro se destacan las fortalezas de diagnóstico de la TT: en anquilosis, posición de pieza dentro de hueso y es totalmente nítida.

## 4.2 Discusión de los Resultados.

■ Cuando se conocen a los pacientes y su entorno se destaca que predominan las pacientes femeninas. La mayoría de las personas que requerían la cirugía de la cordal eran en edades entre los 19 y 25 años.

Se registran 2 casos con presión alta, 2 alérgicos a la anestesia al 2% y 2 con asma.

Se toma la decisión de escoger una muestra de pacientes con las edades entre los 17 y 30 años ya que si se procede a realizar la extracción de la tercera molar en edades menores a esta, el germen no estará debidamente formado por lo que no se podrán observar los ápices radiculares, además que esta pieza dental podría servir en un futuro de reemplazo en pérdida temprana de otras .

Con respecto a personas mayores a la edad determinada, el individuo presentará un hueso más esclerótico y menos elástico por lo que la remoción de la pieza será más complicada para el odontólogo y más traumático para el paciente. Además que se contraindica la cirugía de la pieza en edades extremas , con problemas sistémicos (cardiovasculares, respiratorios, inmunosupresores ) o por circunstancias anatómicas.

Excepto en un caso especial como fracturas en mandíbula (dependiendo del caso esta decisión la tomará el especialista en el centro hospitalario) ,y antes de una radioterapia.

Por lo tanto lo mejor será realizar este procedimiento en personas con las edades entre 17 y 30 años tal como se determina en este estudio ya que será más cómodo para el paciente y más práctico para el dentista. Según la teoría las edades escogidas son entre los 15 y 30; pero en este proyecto se decidió desde los 17 debido a que

antes de esta edad en la mayoría de los casos el germen no ha terminado su formación radicular, y a futuro la cordal podría sustituir otra pieza perdida.

■ Se describe la anatomía del tercer molar y observa éste con las estructuras anatómicas adyacentes, se obtuvo como resultado en el diagnóstico obtenido con la técnica "Nueva" de tesis (TT), sólo uno de los sujetos encuestados acertó la aproximación del tercer molar con el nervio dental inferior o seno maxilar, ( dependiendo de la pieza ), predominando en éste caso la TCP con 7 y P con 6 aciertos seguidamente.

Es importante observar la proximidad de los ápices radiculares con el nervio dental inferior o seno maxilar, ya que una cercanía marcada con éste y la presencia de una cortical lingual delgada conllevarían a situaciones causantes de problemas quirúrgicos.

Por lo que se pronosticará la cirugía tomando como punto importante la relación de la pieza por extraer con el nervio o seno maxilar.

- En el caso de observar la anatomía radicular de la pieza dental, la TT se mantuvo en el **primer lugar** con 12 aciertos al pronosticarla anquilosada.

Predomina la P con 14 aciertos al visualizar las raíces rectas ; notando una semejanza de 8 aciertos en las tres radiografías con respecto a dislaceración; y una diferencia de 1 acierto más en P con 7 en hipercementosis.

Se diagnostica la manera de retirar quirúrgicamente la molar dependiendo de la disposición radicular que la pieza presente; por lo que la odontosección variará según el caso.

En la aproximación con la segunda molar no hubo aciertos con la TT, predominando entonces la P con 7 seguida de la TCP con 6.

Es importante observar la aproximación de la cordal con la pieza adyacente, ya que ésta puede presentar una restauración extensa, por lo que hay que tomar las debidas precauciones en la extracción de la tercera molar, o bien pronosticar si la segunda molar está afectada por caries o reabsorción radicular producida por la cordal.

La proximidad de la tercera con segunda molar por medio de la comparación del ancho del tabique interdental entre la primera y segunda molar y ésta a su vez con la tercera, determinará si hay espacio suficiente para la remoción de la cordal sin dañar la pieza vecina.

- Se determina la profundidad observando que las tres técnicas existe una igualdad entre la TCP y TT de 8 y también de la misma manera un caso por P, TCP, TT; pero con una diferencia de 0.5 mm entre TCP y TT ; finalizando con el predominio de P con 14.

Se observa la profundidad que la pieza presente, y se decidirá si la complicación del caso ascenderá al observarse la corona del tercer molar a nivel o debajo de los ápices de la segunda molar, lo cuál se recomendará referir a especialista. Entre más profunda esté la pieza enclavada en el hueso, más complicada se torna la extracción quirúrgica.

**Según la apreciación de los sujetos en estudio**, la Técnica TT no ayuda al diagnóstico, sin embargo vale considerar que puede tratarse de un sesgo de observación por estar los odontólogos instruidos y acostumbrados a otro tipo de radiografía como por ejemplo panorámica.

Dependiendo de la profundidad de la cordal mostrada en las tres diferentes imágenes, se comparó el antes y durante la cirugía, por lo que hubo una bastante **marcada** coincidencia al utilizar la TT en el pronóstico.

■ Se visualiza la posición o angulación dental del tercer molar en las diferentes placas radiográficas, se obtiene la mayoría de los aciertos ; **con un 85% usando la técnica TT**, seguida de un 65% en P, y un 60% en la TCP. Lo que una buena visualización dará una mayor seguridad al dentista a la hora de decidir dependiendo de la posición dental la manera de intervenir con el procedimiento quirúrgico, y no habrá dudas al respecto.

Por lo tanto se sabrá que si observamos una pieza distoangulada la manera de removerla cambiará con respecto a las otras posiciones; y el diagnóstico será más acertado, no teniendo que estar cortando hueso innecesariamente, para encontrar la molar. Por lo que el tiempo operatorio será menos prolongado.

■ Se determina el grado de dificultad de las cirugías por medio de la visualización completa de la cordal, por medio de la escala de Liker, de los 20 sujetos entrevistados comparado con la realidad, se obtuvo una cercanía de 1 en los aciertos al diagnosticar simple en la cirugía, pero sin embargo la mayoría de 9 las calificó de complejas;

4 preferían referir a especialista, y por último ninguno calificó como muy simple alguna cirugía.

Cuando se obtiene una adecuada visualización anatómica de la tercera molar: disposición radicular, profundidad cercanía con y estructuras adyacentes como el nervio dental inferior o seno maxilar y la segunda molar se medirá el grado de dificultad del procedimiento quirúrgico, juzgando si en realidad se está capacitado para realizarla o contactar al especialista.

■ Se califica con una escala de 1 a 5 la calidad de imagen en las tres técnicas utilizadas en el proyecto: los sujetos registraron con una **notoria calidad** en imagen la **Técnica "Nueva" de Tesis (TT)** como **totalmente nítida**, seguida por la P como nítida y TCP como poco nítida o no se ve.

Se deduce por consiguiente que la radiografía extraoral panorámica da un formato de mayor tamaño, vista de los maxilares; es útil en la mayoría de las especialidades, pero produce la distorsión de estructuras anatómicas, por lo que esta radiografía nos dará una visión generalizada del tercer molar y estructuras adyacentes sin poder observar importantes detalles que rodea a esta pieza dental, además de su alteración del tamaño real. Además que los dentistas han sido entrenados más a identificar la tercera molar en este tipo de radiografía.

La técnica TT produce una menor deformación geométrica del objeto radiografiado, lo que indica que se podrá visualizar el tercer molar y estructuras anatómicas con mayor detalle.

Al analizar esta pregunta se presenta una discrepancia con las respuestas obtenidas en el diagnóstico anatómico; dado que si es

considerada más nítida y con menos deformación geométrica puede generar un mejor diagnóstico anatómico; sin embargo **los sujetos encuestados se contradijeron**, lo que valida el sesgo de observación.

■ Cuando se registran las causas principales que justifican la extracción quirúrgica de un tercer molar según los dentistas entrevistados se obtuvo que la mayoría de ellos respondieron : por posición, por estar retenida, y por falta de espacio.

No acertando en el orden correspondiente según la teoría que es:

- Pericoronitis.
- Caries
- Cuando se presenta una patología como quistes.

Con lo anterior queda en evidencia que los dentistas que participaron en el estudio tienen criterios diferentes a los planteados en la teoría.

Finalmente se puede mostrar que las fortalezas que presenta la TT es: diagnóstico de terceras molares anquilosadas, su posición o angulación dentro de hueso y su imagen totalmente nítida; superándola la P en el diagnóstico de raíces rectas , hipercementosis y la cercanía de cordal con segunda molar y la TCP se descarta ya que sólo lo hizo en la aproximación con el nervio dental, lo cual contradice.

## Capítulo V

### 5.1 CONCLUSIONES

- ❖ Cuando se toma la decisión de la extracción quirúrgica de la cordal, se debe recordar como punto importante la edad de éste manteniéndola en un rango de los 17 a 30 años, ya que así se podría evitar una cirugía compleja para el odontólogo y una experiencia desagradable a la persona que se va tratar.
- ❖ Lo que respecta a determinar la cercanía al nervio o seno maxilar usando la técnica TT, ésta ocupó un *tercer* lugar de tres, en relación con técnicas tradicionales según la apreciación de los sujetos entrevistados.
- ❖ En la disposición radicular lo que se concluye es que la radiografía *TT* evidencia su **superioridad** cuando se está diagnosticando las raíces anquilosadas, en igualdad de condiciones a las convencionales cuando se observa dislaceración e hipercementosis. Y únicamente en la visualización de las raíces la superó la P.
- ❖ Respecto a la posición o angulación dental, la radiografía que provocó el mayor número de aciertos fue la TT.
- ❖ Se evidencia una marcada coincidencia entre la cordal tomada en la radiografía TT y la pieza ya extraída, situación que no se dio con otro tipo de radiografía.



- ❖ Ninguna de las placas radiográficas se puede considerar una herramienta adecuada respecto al pronóstico del grado de dificultad de la cirugía.
- ❖ La técnica **Nueva** ofrece una mayor nitidez para visualizar la pieza en estudio.
- ❖ Las causas principales expuestas por los sujetos que justifican la extracción de los molares no coinciden con el orden que plantea la teoría.

## 5.2 Recomendaciones

- Se recomienda al odontólogo al hacer el expediente tomar en cuenta la edad del paciente.
- Se recomienda repetir el estudio utilizando herramientas de consulta a los sujetos que eviten el sesgo de observación.
- Se recomienda incluir en el análisis radiológico la radiografía panorámica más la técnica nueva que le genera información complementaria y precisa sobre la pieza en estudio.

### 5.3 Propuesta

Al finalizar este proyecto de tesis, me siento satisfecha, ya que aporta una valiosa información tanto a docentes como a estudiantes, de cómo realizar un eficaz diagnóstico por medio de la visualización precisa de la técnica radiográfica TT y de la panorámica.

Por medio de un plegable con los pasos para diagnosticar radiográficamente una cirugía de tercera molar, se guiará tanto a odontólogos como a estudiantes en carrera a promover el uso de la Técnica "Nueva" TT , junto con la panorámica .

#### Objetivos

- Dar a conocer las causas más importantes que justifiquen la cirugía de un tercer molar.
- Guiar a los estudiantes y docentes a realizar la técnica radiográfica con eficacia.
- Capacitar a odontólogos y estudiantes a interpretar anatómicamente una tercer molar en la imagen radiográfica de la técnica TT.

## Descripción de la propuesta

Elaboración de un plegable donde se indique:

### Cuando se considera a un tercer molar como retenido

Se considera como retenido cuando la pieza dental no erupciona debido a barreras físicas como la mucosa, barreras óseas; y mecánicas como la pieza adyacente.

Tres principales causas importantes que justifiquen la extracción de un tercer molar retenido:

- Pericoronitis
- Caries
- Patología

### Contraindicaciones:

- Edades extremas
- Problemas sistémicos ( cardiovasculares, respiratorios, inmunosupresores )
- Circunstancias anatómicas

## ***Diagnóstico clínico y Radiológico***

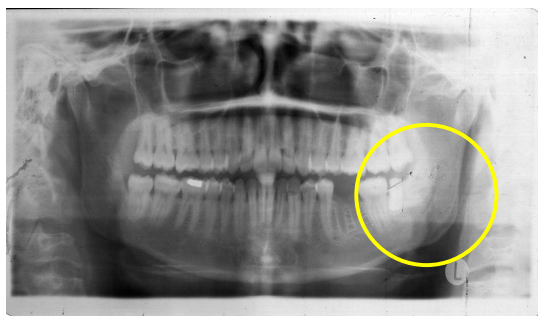
### 1. Expediente clínico:

Punto principal al diagnosticar a un paciente para cirugía de tercera molar:

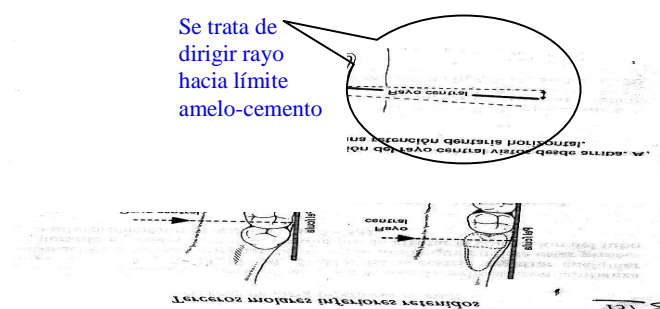
- La edad
- Antecedentes médicos

### 2. Examen radiográfico:

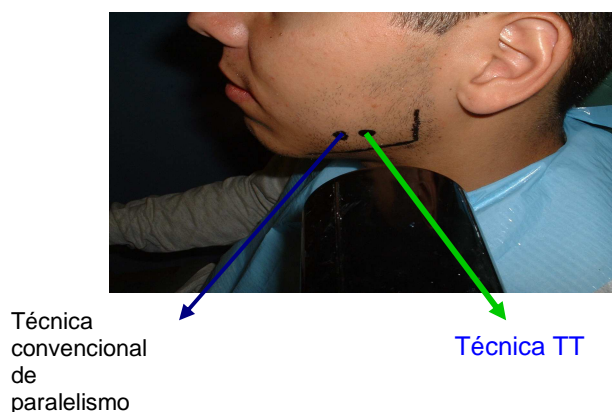
- Paso 1: Toma de la radiografía panorámica y análisis.



- **Paso 2:** Se toma una radiografía con la técnica Nueva de tésis TT: primero será por conocimiento anatómico el colocar la placa haciendo una palpación con los dedos de donde la cordal está o podría estar, si no la vemos clínicamente, colocando la radiografía en posición lo más distal y cercana posible de la tercer molar y dirigiendo el rayo hacia el límite amelo-cementario mesial de la molar con excepción si la pieza está distoangulada.



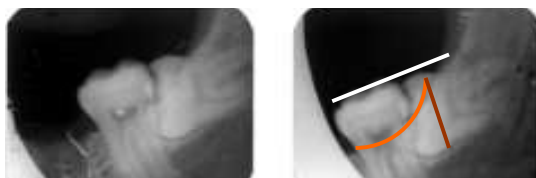**Paso 3 :** Distalización horizontal en la colocación del cono técnica TT.



**Paso 4:** Análisis de radiografía.

Trazado de líneas diagnósticas :

- Línea "Blanca" : A nivel oclusal de la segunda y tercer molar.
- Línea "Ambar" : A nivel óseo de la segunda y tercer molar.
- Línea "Roja" : línea que va dirigida de la línea "Ambar" al límite amelo-cementario de la tercera molar. Esta línea diagnosticará el nivel de profundidad en que la pieza se encuentre.



#### Características anatómicas radicales que puede presentar una tercer molar:

- Rectas
- Dislaceradas
- Anquilosis
- Hiper cementosis

#### Observar detalladamente:

- Su proximidad con el nervio dental inferior o seno maxilar.
- Proximidad con la segunda molar o pieza adyacente.
- Nivel de profundidad.

#### Posiciones que puede presentar:

Horizontal

Vertical

Mesioangulada

Distoangulada

Invertida

Vestibuloangulada

Linguoangulada

#### *Paso 5: Diagnosticar el grado de dificultad de la cirugía*

Paso 6: Cirugía depende de la posición en que se encuentre la pieza, generalmente se aplicarán los siguientes pasos:

1. Se coloca anestesia.
2. Incisión
3. Osteotomía
4. Odontosección
5. Remoción de la pieza dental.
6. Lavado
7. Curetaje
8. Lavado
9. Secado con gasa
10. Cierre con sutura
11. Envío de antibióticos y analgésicos antiinflamatorios.
12. Cita control en 8 días.

*El saber como interpretar una imagen radiográfica conllevará a un diagnóstico eficaz y un pronóstico más favorable, con lo cual el procedimiento quirúrgico será más confortable para el paciente y menos frustrante para el odontólogo.*

## Bibliografía

- 1.) Diccionario Medicina Mosby, 2000
- 2.) Kruger G.,Cirugía MaxiloFacial., pag.90, Enero 2002
- 3.) Bascones A.Tratado de la Odontología.2000, pag.913-915
- 4.) Garmon W. Oral Surgery Oral Medicine Oral Pathology.  
The accuracy of dental Panoramic tographs in determining  
the root morphology of mandibular third molar teeth before  
surgery, Enero 2003.
- 5.) Phillips J.Patología Oral y Maxilofacial, pag.5, Enero 2002.
- 6.) Richardson,M. Some aspects of Lower molar eruption, vol:  
141,145., Enero 2003
- 7.)Dr.HahnM,wisdomteeth,www.Orthodontics.org./wisdom.ht  
m.2002
- 8.) Howe, G.L. Cirugía Bucal.1987, pag.129.
- 9.) Dr. García R.,Expediente Electrónico del INS. 2003
- 10.) Howe, G.L,Op cit, pag.131
- 11.) Howe, G.L,Op cit, pag .134
- 12.) Howe, G.L,Op cit, pag .135
- 13.) Bascones A.Tratado de la Odontología.2000, pag. 2865
- 14) Bascones A. ,Op cit, pag. 2868
- 15) Bascones A. ,Op cit, pag. 2869
- 16) Bascones A. ,Op cit, pag .2873
- 17) Bascones A. ,Op cit, pag .2874
- 18) Bascones A. ,Op cit, pag .2874
- 19) Bascones A. ,Op cit, pag .2874
- 20) Bascones A. ,Op cit, pag .2874
- 21) Bascones A. ,Op cit, pag .2876
- 22) Bascones A. ,Op cit, pag .2878
- 23) Howe, G.L,Op cit, pag. 135
- 24) Howe, G.L,Op cit, pag.139

- 25) Howe, G.L,Op cit, pag.140
  - 26) Howe, G.L,Op cit, pag.141
  - 27) Howe, G.L,Op cit, pag.142
  - 28) Howe, G.L. Cirugía Bucal.1987, pag. 150
  - 29) Howe, G.L,Op cit, pag.143-144
  - 30) Howe, G.L,Op cit, pag.147
  - 31) Howe, G.L,Op cit, pag.148
  - 32) Howe, G.L,Op cit, pag. 157
  - 33)Howe,G.L,Opcit,pag.158
  - 34) Howe, G.L,Op cit, pag.159
  - 35) Howe, G.L,Op cit, pag.160
  - 36) Sierra B.R, Técnicas de Investigación.2003
  - 37) Pineda, E.B, Metodología de la Investigación.2003
  - 38) Rodríguez, G., Manual de Investigación Clínica. 2003
- Ilustración 1, Expediente clínico ,INS
- Ilustración 2, Expediente clínico ,INS
- Ilustración 3, Expediente clínico ,INS
- Ilustración 4, Expediente clínico ,INS
- Ilustración 5, www.orthodontics.com
- Ilustración 6, www.orthodontics.com
- Ilustración 7, Cirugía Bucal, pag. 137
- Ilustración 8, Cirugía Bucal, pag. 138
- Ilustración 9, Cirugía Bucal, pag. 140
- Ilustracion 10,Tratado de la Odontología, pag. 3647



Ilustración 11, Tratado de la O dontología, pag. 3650

Ilustración 12, Cirugía Bucal, pag. 140

Ilustración 13, Cirugía Bucal, pag.154

Ilustración 14, Cirugía Bucal, pag.146

Ilustración 15 , Cirugía Bucal, pag. 146

Ilustración 16, Cirugía Bucal, pag.157

Ilustración 17, Cirugía B ucal, pag. 158

## Anexos

### Anexo 1

#### Técnicas Radiográficas Intraorales Adicionales.

- Interproximal o aleta de mordida: esta radiografía sirve para diagnosticar caries proximales, observar obturaciones, ajuste de prótesis fijas, ver límite-cementario, reborde alveolar, coronas de dientes superiores y de inferiores.

- Oclusal: serían dos placas una superior y una inferior, en la que estas se colocan entre las caras oclusales de los dientes: en la superior se observarían dientes incluidos generalmente caninos. En la inferior se localizarían los dientes retenidos vestibulo-lingualmente, para observar así los cálculos radiopacos en conductos glandulares; fracturas mandibulares que complementan las radiografías panorámicas.

Existen diferentes proyecciones en función de la angulación con que incide el rayo con respecto a la película.

Esta contraindicada por la elevada radiación.(33)

#### Técnicas Radiográficas Extraorales Adicionales.

##### Convencionales

- Frontales: tenemos las posteroanteriores o anteroposteriores, definen mejor el macizo craneal. Además pueden realizarse de forma uni o bilateral.

Se clasifican en técnica Fronto-nasal y técnica Naso-mento (para ver senos y maxilares)

- Laterales: Telerradiografía lateral de cráneo.

Utilidad: distancia foco-objeto muy grande, sirve para mediciones en ortodoncia y cirugía ortognática; y apreciar la ATM.

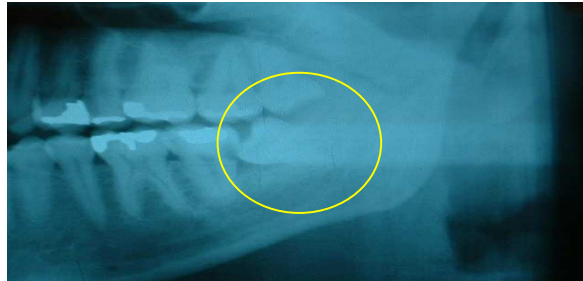
#### Especiales

- Tomografía convencional: sirve para observar la ATM, para implantólogos (para la colocación de fijaciones intra óseas)

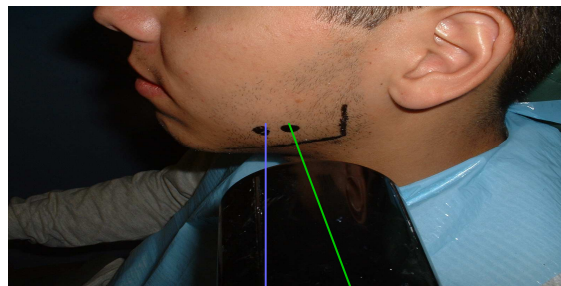
- Tomografías Computarizada (TAC)  
Campo maxilofacial (34)

## Anexo 2

### Paso 1: Toma de panorámica y análisis



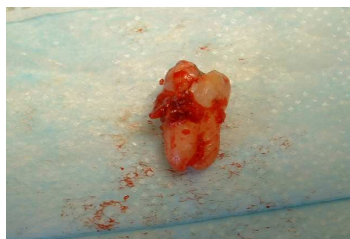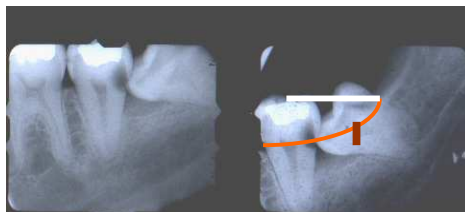
### Paso 2: Posición del cono de rayos x



Técnica convencional  
de paralelismo

Técnica de tesis TT

### Paso 3: Análisis radiográfico y Diagnóstico.



Paso 4: Se compara la semejanza anatómica del tercer molar ya extraído con las radiografías y se documenta tomando fotografías digitales.

### Anexo 3

#### **Cronograma de actividades**

FECHA-TIEMPO	PROCEDIMIENTO
Primer semana de febrero	Ficha clínica en primer grupo(experimental) de 10 personas
Segunda semana de febrero	Toma de radiografías e indicaciones de medicamentos.
Tercera semana de febrero	Cirugía de terceros molares e indicaciones post-quirúrgicas
Cuarta semana de febrero	Cita control
Primer semana de marzo	Toma y procesamiento de datos
Segunda semana de	Ficha clínica en segundo grupo(control) de 10 personas.
Tercera semana de marzo	Toma de radiografías e indicaciones de medicamentos
Cuarta semana de marzo	Cirugía de terceros molares e indicaciones post-quirúrgicas.
Primer semana de abril	Cita control
Tercera semana de abril	Toma y procesamiento de datos
Cuarta semana de abril	Comunicación de resultados





## Anexo 5

Universidad Latinoamericana de ciencia y tecnología.  
Ulacit  
"Técnica radiológica en la cirugía de terceras molares."  
Hoja de registro.

Responda con un sí o no, o llene el espacio el blanco lo que observa en las radiografías a continuación. ( Los datos reportados son **estrictamente anónimos y confidenciales.**)

### Técnicas radiográficas.

Características	P (radiografía 1 )	TCP (radiografía 2 )	TT (radiografía 3 )
1.) Disposición radicular: . Rectas:	1 ( ) sí    2 ( ) no	1 ( ) sí    2 ( ) no	1 ( ) sí    2 ( ) no
Dislaceradas	1 ( ) sí    2 ( ) no	1 ( ) sí    2 ( ) no	1 ( ) sí    2 ( ) no
Anquilosada	1 ( ) sí    2 ( ) no	1 ( ) sí    2 ( ) no	1 ( ) sí    2 ( ) no
Hipercementosis	1 ( ) sí    2 ( ) no	1 ( ) sí    2 ( ) no	1 ( ) sí    2 ( ) no
2.) Aproximación en milímetros con el nervio dental inferior.			
3.) Aproximación en milímetros con la segunda molar.			
4.) Diagnostique la posición o angulación de la posición de la pieza dental.	1. horizontal ( ) 2. vertical ( ) 3. mesioangulada ( ) 4. distoangulada ( ) 5. invertida ( ) 6. vestibuloang. ( )	1. horizontal ( ) 2. vertical ( ) 3. mesioangulada ( ) 4. distoangulada ( ) 5. invertida ( ) 6. vestibuloang. ( )	1. horizontal ( ) 2. vertical ( ) 3. mesioangulada ( ) 4. distoangulada ( ) 5. invertida ( ) 6. vestibuloang. ( )



5.) De acuerdo con lo observado en la tres radiografías, considere y diagnostique el grado de dificultad a la hora de realizar la cirugía:

1. muy simple ( )
2. simple ( )
3. compleja ( )
4. muy compleja )( )
5. requiere especialista ( )

6.)De acuerdo con su experiencia de una calificación de 1 a 7 a la nitidez de las radiografías observadas.

P (radiografía 1): 1( ), 2( ), 3( ), 4( ), 5( ), 6( ), 7( ).

TCP (radiografía 2): 1( ), 2( ), 3( ), 4( ), 5( ), 6( ), 7( ).

TT (radiografía 3): 1( ), 2( ), 3( ), 4( ), 5( ), 6( ), 7( ).

7.)Según su criterio cuáles son las 3 principales razones que indiquen la extracción quirúrgica de un tercer molar:

1. \_\_\_\_\_
2. \_\_\_\_\_
3. \_\_\_\_\_

## Anexo 6

El análisis de las 20 cirugías se encuentra en un documental en el CD adicional.